Aus der Psychiatrischen und Nervenklinik der Charité zu Berlin
(Direktor: Prof. Dr. med. M. de Crinis).

Über
Pseudotumur cerebri

INAUGURAL-DISSERTATION

zur Erlangung des Medizinischen Doktorgrades
an der Friedrich-Wilhelms-Universität zu Berlin

vorgelegt von

Hans-Joachim Krietemeyer
aus Wuppertal

Tag der Promotion: 21. September 1942

BUCHDRUCKEREI u. VERLAG RUDOLPH PFAU, BERLIN NW 7

M 153

Gedruckt mit Genehmigung
der
Medizinischen Fakultät der Universität Berlin

Dekan: Prof. Dr. med. Rostock
Referent: Prof. Dr. med. M. de Crinis

Die Diagnose Tumor cerebri wird einmal auf Grund der Allgemeinsymptome und zum anderen durch die Lokal- oder Herdsymptome gestellt. Während die Lokalerscheinungen je nach dem Sitz des Tumors verschieden sind und am Orte des Tumors Reiz- und Lähmungserscheinungen hervorrufen, haben wir als Allgemeinerscheinungen bestimmte Symptome, die als Folge der Raumbeengung in der Schädelhöhle auftreten und durch den allgemeinen Hirndruck hervorgerufen werden und damit mehr oder weniger immer vorhanden sind. Zu den Kardinalsymptomen eines raumbeengenden Prozesses in der Schädelhöhle rechnet man: die Stauunspapille, den Vaguspuls, das cerebrale Erbrechen und den Kopfschmerz (De Crinis (1)). Es sei gleich darauf hingewiesen, daß alle allgemeinen sowie lokalen Ausfall- oder Reizungssymptome nicht für die Gehirngeschwülste als pathognomonisch gelten, sondern mit verschiedener Intensität auch bei anderen organischen Erkrankungen des Gehirns vorkommen und damit differentialdiagnostisch große Schwierigkeiten bereiten können, soweit nicht der Komplex der allgemeinen und der lokalen Symptome, sowie insbesondere der Verlauf und die Aetiologie das Krankheitsbild in diagnostischer Hinsicht klären. Als Therapie kommt bei Tumor cerebri gewöhnlich die Trepanation und je nach Art und Sitz der Geschwulst die operative Entfernung des Tumors in Betracht, was mitunter eine Heilung des Leidens darstellt. Ganz selten wurden Fälle beobachtet (Osler, Bäumler: nach Nonne (2)), in denen der Hirntumor sein Wachstum einstellte, bzw. eine „anatomische Heilung" eines Tumors durch Verkalkung stattfand, wie es z. B. Kirnberger (3) bei einem diagnostizierten Hirntumor mit allgemeiner Tbc, der durch Verkalkung zur Genesung kam, nachweisen konnte, oder, in denen durch Verfettung, Verknöcherung und bindegewe-

biger Schrumpfung das Wachstum zum Stillstand kam und dadurch u. U. die Möglichkeit einer günstigen Prognosis quoad vitam bestand.

Es gibt nun ein Krankheitsbild, das, wie Nonne (4) im Jahre 1904 erstmalig berichtete, die oben erwähnten Symptome zeigt, und die Diagnose Tumor cerebri zunächst als begründet erscheinen läßt. Diese Krankheit geht jedoch nach einiger Zeit in eine Dauerheilung über, was bei einem langsam wachsenden, raumbeengenden organischen Prozeß, wie ihn der Tumor cerebri darstellt, nicht erwartet wird. Erfolgt bei einem solchen Fall der Exitus, so zeigt die Sektion makroskopisch keine Geschwulst des Gehirns und auch mikroskopisch bleibt die Untersuchung erfolglos. Diesem Krankheitsbilde, das nun diesen Symptomenkomplex zeigt, dessen Verlauf und Sektionsbefund dem Tumor cerebri aber nicht entspricht, gab Nonne die Bezeichnung Pseudotumor cerebri und reihte damit diesen Begriff unter die organischen Erkrankungen des Hirns ein.

Nonne veröffentlichte 1904 dazu 12 Fälle (4), die das Syndrom eines Tumor cerebri zeigten, und bei denen auf Grund der Erfahrungen die Diagnose Hirntumor zunächst als durchaus richtig gestellt erschien. Jedoch gingen von diesen 12 Fällen 8 in Heilung über (alle Fälle wurden nach der Entlassung mehrere Jahre beobachtet) und 4 starben, wovon 3 zur Sektion gelangten. Von den Allgemeinsymptomen, die sich subakut oder chronisch entwickelt hatten, war die Stauungspapille immer vorhanden, die in einem Fall in eine partielle Opticusatrophie überging. Darüber hinaus zeigten zwei Fälle durchgehende sensible und motorische Halbseitenlähmungen, ein Fall motorische Hemiplegie, ein weiterer Fall durchgehende motorische Hemiparese, ein Fall monoparetische Erscheinungen, drei Fälle zeigten cerebellares Schwanken und Facialis- oder Abducensparesen und ein Fall Hemiparese mit Jacksonscher Epilepsie. Die 8 geheilten Fälle gingen relativ schnell unter einer Quecksilber- bzw. Jodbehandlung oder auch spontan in eine Dauerheilung über. Einer von den gestorbenen Fällen kam akut nach zweijähriger Beschwerdelosigkeit ad Exitum. Die obduzierten Fälle ergaben makroskopisch und mikroskopisch am Hirn, seinen Häuten und Gefäßen einen „negativen Befund". Sehr eingehend nimmt Nonne Stellung zu der Frage, ob in den zur Heilung gelangten Fällen ein Hydro-

cephalus, der dieselben Symptome machen kann, vorhanden gewesen ist und kommt zu dem Ergebnis, daß in Ermangelung jeglicher Aetiologie, sowie auf Grund der Tatsache, daß Lokalsymptome immer vorhanden waren und das beim Hydrocephalus übliche Schwanken im Krankheitsverlauf fehlte, ein Hydrocephalus nicht in Frage käme. Eine Infektion, insbesondere Syphilis war — die Untersuchungen lagen in der Zeit vor der Kenntnis von den Wassermannschen Reaktionen — auf Grund des Tatbestandes nicht anzunehmen. Encephalitis, Meningitis, sowie eine ausgeheilte Hirntuberkulose kamen nicht in Frage, weil diesen die Anamnese und der Status nicht entsprachen. Die Annahme einer Encephalomalacie und Thrombose war bei den nicht arteriosklerotischen und nicht anämischen Patienten unbegründet. Für die Annahme eines Hirnabszesses, sowie einer Erkrankung der Pachymeninx fehlten alle Anhaltspunkte und ihr widersprach der günstige Verlauf. Eine Intoxikation, oder eine Urämie kamen nicht in Frage. Ein Kopftrauma hatte nicht stattgefunden und der fieberlose Verlauf, sowie das Ergebnis der Eiweißuntersuchungen sprachen überhaupt gegen einen entzündlichen Prozeß.

Nonne veröffentliche dann in den folgenden Jahren noch öfter Fälle und gab Beiträge zum Pseudotumor cerebri. Es berichtete von zwei geheilten Fällen (5), von denen einer als Lokalsymptome Parästhesien und motorische Hemiparese der linken Körperhälfte, sowie linksseitige Facialisschwäche zeigte. Der andere Fall hatte eine ebenfalls linksseitige motorische Hemiparese von organisch cerebralem Charakter mit Hypästhesie.

In weiteren 6 Fällen (6), in denen drei geheilte Fälle keine Stauungspapille zeigten, war bei den gestorbenen Fällen eine solche vorhanden. Ferner berichtete N o n n e in diesen Fällen von der „auffallenden Häufigkeit der Augenmuskellähmungen".

1914 konnte N o n n e weitere einschlägige Fälle publizieren (2), bei denen neben den Allgemeinsymptomen in einem Fall vorübergehend Parästhesien der linken Hand, Krämpfe, in der linken Gesichtshälfte und linkem Kiefer, jedoch normaler Augenhintergrund vorhanden war. Der zweite Fall zeigte Stauungspapille, rechtsseitige „cerebrale" Parese. Der dritte Fall hatte Parästhesien im linken Bein und Arm, Facialisparese und Kornealreflexabschwächung rechts, sowie Nystagmus verticalis beiderseits. In den zuletzt

genannten beiden Fällen waren auch Doppelbilder vorhanden. Die Untersuchung des vierten Falles ergab eine Schwäche in der rechten Seite, Stauungspapille rechts, Patellar- sowie Fußklonus und Babinski rechts, Spasmenandeutung in Arm und Bein rechts und Apraxie. Auch in diesen Fällen zeigte Nonne, daß alle anderen organischen Hirnerkrankungen differentialdiagnostisch nicht in Frage kamen. Für die genauere Feststellung einer evtl. syphilitischen Erkrankung, gab es nunmehr (1914) noch die Möglichkeit der „vier Reaktionen"*, bei deren Negativsein eine luische Hirnerkrankung fast 100%ig ausgeschlossen ist. Auch diese Fälle gingen in Heilung über.

Um einen Ueberlick des in der Literatur vorhandenen Materials über den Pseudotumor cerebri zu geben, will ich Beobachtungen und Erkenntnisse einer Reihe von Autoren schildern. An Hand von publizierten Fällen skizziere ich daher zunächst diejenigen, deren Krankheitsverlauf und Sektionsbefund dem der Nonneschen Fälle ähnlich sind.

Schon Hugklings-Jackson (8) berichtete 1876 über einen Fall, der bilaterale Stauungspapille und alle Erscheinungen einer Hirngeschwulst aufwies. Die Sektion zeigte aber am Hirn nichts außer einer leichten Hyperämie.

Oppenheim (9) hatte 1901 bei Kindern im Alter von 8—13 Jahren in einer Anzahl von Fällen ein Krankheitsbild festgestellt, „das in seinen Erscheinungen so sehr an das Symptombild des Tumors der motorischen Zone erinnerte". „Das Ungewöhnliche und Ueberraschende war nun aber die Tatsache, daß in allen diesen Fällen spontan oder unter einer internen Behandlung eine völlige Rückbildung der Krankheitserscheinungen erfolgte". Die Symptome der Fälle waren Jacksonsche Epilepsie, Monoplegie, motorische Aphasie, Gefühlsstörungen, Kopfschmerzen und Erbrechen, sowie bei ⅔ der Fälle Neuritis optica. Ein Anhaltspunkt für Lues congenita oder acquisita war nicht vorhanden und Oppenheim erklärte, daß es sich entweder um eine chronisch verlaufende, im Kindesalter vorkommende, dem Bilde des Hirntumors verwandte Form der nichteitrigen Encephalitis handle, die sich zurückbilde,

---

* Nonne (7) meint damit: 1. WaR im Serum. 2. WaR im Liquor. 3. Phase I-Reaktion (Globulinevermehrung). 4. Pleolymphozytose.

oder um eine Meningo-encephalitis tuberculosa, falls nicht ein bisher unbekanntes Krankheitsbild in Frage käme.

1905 berichtete Henneberg (10) unter anderen Fällen folgendes: Ein zehnjähriges Mädchen erkrankte und hatte epileptische Anfälle nach Jacksonschem Typus, motorische Aphasie, rechtsseitige Hemiparese, Pupillenstarre, Pulsverlangsamung, Erbrechen, Fußklonus rechts, gesteigerte Eßlust und Speichelfluß. Der Augenhintergrund zeigte nichts Abnormes, ebenso war der Urinbefund normal und Fieber bestand nicht. Die, wegen der Häufigkeit der Jacksonschen Anfälle (130 pro die) ausgeführte Trepanation ergab keinen Anhaltspunkt für eine pathologische Veränderung. Der Sektionsbefund — nach Exitus durch postoperative Meningitis — zeigte außer Meningitischen Prozessen makroskopisch und mikroskopisch nichts, was den Krankheitsverlauf erklären ließ. Durch die eitrige Meningitis war es leider unmöglich gemacht, festzustellen, ob vielleicht andersartige meningo-encephalitische Prozesse vor der Operation vorgelegen hatten, jedoch sprach die resultatlose Trepanation dagegen. Henneberg meint, daß als Ursache entweder eine lokalisierte Giftwirkung oder eine circumscripte Zirkulationsstörung unbekannter Art anzunehmen sei.

Hoppe (11) teilte 1907 drei Fälle mit, bei denen der Krankheitszustand unter einer Jodkalibehandlung in Heilung überging. Ein Fall verlief unter den Erscheinungen von Kopfschmerzen, Apathie, taumelndem Gang, Amaurose des linken Auges und doppelseitiger Stauungspapille. Dieser Fall war in sechs Monaten geheilt, rezidivierte nach sechs Jahren und heilte innerhalb von sechs Wochen wieder aus. Der nach weiteren drei Jahren an Lungen-tbc zugrunde gegangene Patient, zeigte bei der Obduktion weder makroskopisch noch mikroskopisch eine pathologische Veränderung des Gehirns und seiner Häute.

Hochhaus (12) brachte 1908 u. a. einen Fall ohne nachweisliche ätiologische Momente mit folgenden Symptomen: Benommenheit, Schluck- und Sprechbeschwerden, Kontrakturen in den Armen, Pulsverlangsamung, Steigerung der Sehnen- und Abschwächung der Hautreflexe, sowie Babinski, jedoch keine Stauungspapille. Wegen des Fiebers und der schnellen Entstehung wurde ein Abszeß vermutet, und die Trepanation ausgeführt, die

einen negativen Befund ergab. Die Sektion zeigte makroskopisch und mikroskopisch keine pathologischen Prozesse des Gehirns.

Schaeffer und de Martel (13) berichteten 1910 folgendes: Eine 35jährige Patientin zeigte die Symptome Kopfschmerz, Erbrechen und Stauungspapille. Sonst ergab sich kein Befund. Nachdem die Kranke langsam einem Koma verfiel, wurde eine Trepanation der Parietalgegend, ohne die Dura mater zu inzidieren, vorgenommen. Es trat eine völlige Heilung ein.

Finkelnburg und Eschbaum (14) brachten 1910 u. a. einige Fälle, die teilweise auf Grund ihres Verlaufes und ihres Ausganges in Heilung hierher gehören. Auf die von den Verfassern gemachten Bemerkungen des Pseudotumor mit anatomischem Befund, werde ich später noch zurückkommen.

Im gleichen Jahre wies Higier (15) darauf hin, worauf auch schon Nonne und Hoppe aufmerksam gemacht hatten, daß die Fälle von Pseudotumor cerebri häufig rezidivieren können. Er sprach von einem Pseudotumor cerebri recidividans und berichtete dazu folgendes: Ein sechsjähriger Knabe erkrankte 1893 fieberlos an Kopfschmerzen, Erbrechen, Schwindel, vorübergehender Erblindung, Erschwerung der Sprache, Anfällen von Jacksonscher Epilepsie und Parästhesien im rechten Bein. Es fand sich eine Druck- und Klopfempfindlichkeit des Schädels, rechtsseitige Parese mit Herabsetzung der Sensibilität, lebhafte Sehnenreflexe, Fußklonus rechts, Babinski, sowie linksseitige Abducensparese mit Stauungspapille. 1894 erfolgte auf eine allmähliche Heilung ein normaler Zustand, bis 1906 dieselben Erscheinungen auftraten, die nach neun Monaten bis auf eine partielle Opticusatrophie verschwanden und bis 1910 nicht mehr auftraten. — Ferner berichtete Higier von einer 28jährigen Patientin, die bereits vor 12 Monaten fünf Monate lang, und vor fünf Jahren dreieinhalb Monate lang dieselben Erscheinungen hatte und bei der sich im Laufe von wenigen Wochen wieder folgende Symptome entwickelten: Kopf- und Nackenschmerzen, Erbrechen, Schwindelgefühl, Apathien, epileptiforme Paroxysmen, Ataxie der Extremitäten, gesteigerte Sehnenreflexe und Fußklonus. Es ergab sich außerdem beiderseits eine Opticusatrophie mit Entzündungen an den Papillen. Nach einem zunächst gleichbleibenden Zustand trat nach fünf Wochen eine Besserung ein. Es blieb die Opticusatrophie. — Higier rät, die Diagnose Pseudotumor cere-

bri selten zu stellen, und fordert bei der Diagnosestellung gewisse Gesichtspunkte der Anamnese, des Krankheitsverlaufes, des Ausganges und der Autopsie in vivo und auch am Sektionstisch unbedingt zu beachten. Infektionen, Tuberkulose, hereditäre und acquirierte Lues, verborgene Eiterherde, schwere Anämie, Kachexie, physisches und psychisches Trauma müßten anamnestisch ausgeschlossen werden. Akuter Beginn, oder plötzlicher Exitus, Temperatursteigerungen, Vergrößerung des Schädelumfanges, vielfache Remission und Intermission, darunter Wechsel in der Intensität der Symptome und hochgradige Steigerung des Liquordruckes ließen die Diagnose unsicher erscheinen. Die Symptome müßten sich völlig zurückbilden und man dürfte sich nicht mit einer nur makroskopischen Besichtigung der operativen Autopsie, bzw. der Sektion begnügen, sondern es sei eine mikroskopische Untersuchung erforderlich.

Claude und Baudouin (16) berichteten auf einer Sitzung der Société de neurologie de Paris vom 12. 11. 1911 über folgenden Fall. Eine 42jährige Patientin erkrankte plötzlich an Schwindel, Erbrechen und Kopfschmerzen, sowie Nackenschmerzen. Bei der Untersuchung fand sich Facialisparese rechts, links lebhaftere Sehnenreflexe als rechts, positiver Romberg, taumelnder Gang, mit der Tendenz nach links zu fallen. Die Augenuntersuchung zeigte eine Abducenslähmung rechts, Nystagmus beim Blick nach rechts, Sehschärfe beiderseits ⅓ dptr. und bilaterale ausgeprägte Stauungspapille. Ferner ergab sich eine Erhöhung des Lumbaldruckes. Durch subkutane Einspritzungen von Natrium cacodylicum wurde eine Besserung der Symptome erzielt. Dann entstand ein Rezidiv nach drei Wochen mit demselben Symptomenkomplex, der auf wiederholte Kakodylinjektionen bis auf eine minimale Stauungspapille verschwand. Die Referenten, die zunächst die Diagnose Tumor cerebri gestellt hatten, sahen auf Grund des Krankheitsverlaufes die Fehldiagnose ein, erwähnten jedoch die Möglichkeit einer Ependymitis. Es handelte sich bei diesem Krankheitsbilde wieder um einen Fall von rezidivierendem Pseudotumor cerebri. Aehnliche Fälle berichteten auf derselben Sitzung (16) Sicard, Long und Alquier.

Lewandowsky (17) brachte im gleichen Jahre einen Fall. Nach einem leichten Kopftrauma entwickelten sich Kopfschmerz,

rechtsseitige, später allgemeine Krampfanfälle, paraphasische Sprachstörungen und Agraphie, zunehmende Benommenheit, organische Parese der rechten Seite und erschwertes Schlucken. Der Lumbaldruck war erhöht. Eine Stauungspapille war nicht vorhanden. Die Trepanation ergab keinen Befund. Dann trat Heilung unter Ausbildung eines Gehirnprolapses ein.

Sterling (18) veröffentlichte 1912 einen Fall, den er 1906 beobachtet hatte und der neben den üblichen Erscheinungen vor allen Dingen psychische Symptome zeigte. Die Erscheinungen, Kopfschmerz, Schwindel, Erbrechen, Herabsetzung der Sehkraft, beiderseitige ausgesprochene Stauungspapille, Bradykardie, sowie psychische Erscheinungen, ließen, da es anamnestisch nichts besonderes zu ermitteln gab, einen raumbeengenden Prozeß vermuten. Auch hier überraschte der Krankheitsverlauf, indem die Patientin nach viereinhalbmonatiger Krankheit in psychischer und somatischer Hinsicht vollkommen gesund war.

Eichelberg (19) berichtete 1914 in seiner Arbeit „Diagnostik und Therapie der Gehirntumoren" über zwei „ungeklärte" Fälle. In dem ersten Fall diagnostizierte man einen Tumor cerebri in der rechten Zentralwindung. Die Sektion ergab ein makroskopisch normales Bild des Gehirns. Der zweite Fall ging in Heilung über, nachdem eine druckentlastende Palliativtrepanation einen pathologischen Befund nicht erhärtet hatte. Man hatte ebenfalls einen Tumor angenommen, dem der Krankheitsverlauf nicht entsprach.

Lutz (20) berichtete 1920 über folgenden Fall. Eine Frau erkrankte ohne Erscheinungen von Fieber oder infektiöser Meningitis und wies folgende Symptome auf: Stauungspapille, Kopfschmerz, Schwindel und Erbrechen. Alle Symptome verschwanden innerhalb von vier Wochen, nachdem sie 14 Tage lang einen bedrohlichen Umfang angenommen hatten. — Nur bis hierher betrachtet könnte es sich um einen Fall von Pseudotumor cerebri im Sinne von Nonne handeln. Nun entwickelte sich aber während der nächsten drei Jahre langsam eine nervöse Taubheit, und ein Jahr später folgte der Verlust der Vestibularfunktion. Es traten auch ab und zu Anfälle auf, die eine Veränderung im linken Kleinhirnbrückenwinkel vermuten ließen. Ferner hatte die Patientin einen deutlichen Romberg, der nach der Meinung des Autors durch die

Zerstörung des gleichseitigen Tractus spinocerebellaris zu erklären war. Mit Recht kann man sich der Meinung des Referenten anschließen, daß in diesem Falle die Sektion über die endgültige Diagnose entscheiden wird.

Rows (21) brachte 1921 einen Fall zur Veröffentlichung bei dem vor allen Dingen die psychischen Symptome im Vordergrund standen. Diese bestanden in Stupor, Verwirrung, Hebetudo, akute Depressionen, sowie epileptischen Anfällen. Als neurologische Symptome waren zu nennen: Sprachbeschwerden, gewisser Tremor von Armen und Beinen, spastischem Gang mit wechselndem Babinski. Ferner waren Oedeme der Kopfhaut und des Nackens vorhanden, die Pupillen reagierten träge und ungleich, die Zunge war belegt. Weiter hatte der Patient einen außerordentlichen Speichelfluß, Obstipation und Polyurie. Schließlich verschwanden die Symptome bis auf Sprachschwierigkeiten und eine gewisse Steifheit der Arme und Beine. Es wurde zunächst ein Tumor in der Parietalgegend angenommen, jedoch entschied man sich dann für die Diagnose Pseudotumor cerebri.

Brückner (22) konnte 1931 folgendes berichten: ein dreijähriger Junge zeigte das charakteristische Kleinhirntumorsyndrom insbesondere Kopfschmerzen, Erbrechen, Stauungspapille und statische Ataxie. Die Sektion ergab außer Anzeichen vermehrten Druckes in Form von Abplattungen der Hirnwindungen mikroskopisch nichts weiteres zur Deutung des Krankheitsbildes. —

Erwähnenswert sind in diesem Zusammenhang Fälle von Pseudotumor cerebri während der Schwangerschaft, von denen nur wenige in der Literatur verzeichnet sind, und die ich kurz hervorheben möchte.

Nolen (23) berichtete erstmalig 1909 über eine Schwangere, bei der die Symptome und der Krankheitsverlauf einem Pseudotumor cerebri entsprachen. Die Patientin erkrankte während ihrer 12. Schwangerschaft an Schlafsucht, Erbrechen, linksseitigen Kopfschmerzen und rechtsseitigen Hemiparesen. Diese Erscheinungen verschwanden nach der Entbindung. — Die 13. Schwangerschaft verlief ohne besondere Erscheinungen als Abort. Die 14. Schwangerschaft aber zeigte dieselben cerebralen Symptome in verstärktem Maße, sowie eine leichte Stauungspapille und Lähmung des M. rectus internus. Die Geburt wurde wegen Schluckpneumonie und

benommenem Sensorium künstlich beendet und innerhalb der nächsten sechs Monate verschwanden die Symptome. Dasselbe ereignete sich in der 15. Schwangerschaft, jedoch wurde die Geburt nicht vorzeitig herbeigeführt und die Symptome verschwanden vier Wochen nach normal erfolgtem Partus. — Nolen versucht dieses Krankheitsbild durch die Hyperfunktion der Hypophyse zu erklären, die sich, wie Erdheim und Stumme (24) festgestellt haben, in querer Richtung gegen den Sinus cavernosus vergrößern, und eine Gewichtszunahme bis zum 2½fachen des Normalen annehmen kann, so daß es, wie in diesem Fall, zu Hirndrucksymptomen kommen kann.

Dreifuß und Traugott (25) brachten dann 1914 einen Fall, der eine große Aehnlichkeit mit den Nonneschen Fällen aufwies. Eine in der Vorgeschichte gesunde Frau erkrankte während der dritten Schwangerschaft an zunehmender Benommenheit, Kopfschmerzen, Erbrechen, Neuritis optica und Nackensteifheit. Es ergab sich weiter Wadenhyperästhesien, schwache, bzw. fehlende Reflexe und Babinski. Der Lumbaldruck war erhöht und der Liquor wies eine Vermehrung des Eiweißgehaltes auf. Die Hirndruckerscheinungen nahmen mit der Zeit zu. Die Ventrikelpunktion ergab nichts besonderes. Die Unterbrechung der Gravidität hatte ein rapides Schwinden der Symptome — bis auf eine Neuritis optica, die in Opticusatrophie überging — zur Folge, so daß man mit Sicherheit als ätiologisches Moment der Erkrankung die Gravidität feststellen konnte. Die Autoren nahmen als Folge der Gravidität zunächst eine Störung der Drüsen mit innerer Sekretion an, wodurch sich dann das Krankheitsbild entwickelt haben könnte. Diese Annahme sei dadurch erhärtet, daß späterhin eine langsame Vergrößerung der Schilddrüse mit einer Aenderung des Blutbildes festgestellt worden sei.

Cohen (26) brachte dann 1932 einen weiteren Fall von „Pseudotumor cerebri und Hyperemesis in der Schwangerschaft". Die Patientin erkrankte im Verlaufe der Gravidität mit Erbrechen, Schwindel, Kopfschmerzen, Ohnmachten und Sehstörungen. Es wurde weiter eine Stauungspapille, Steigerung der Reflexe auf der rechten Seite und intracephale Druckerhöhung festgestellt. Das Encephalogramm ergab nichts besonderes. Mit der Unterbrechung der Schwangerschaft trat eine stetige Besserung des Zustandes ein,

jedoch waren dieselben Symptome während erneuter Gravidität wieder vorhanden.

Nolens Theorie vom Hirndruck während der Schwangerschaft, hervorgerufen durch Verbreiterung der Hypophyse, lehnt Cohen ab, dagegen vermutet er eine „Reaktion des Hirngewebes auf eine Allgemeinveränderung des Organismus". Er erinnert an den „Reichardt'schen Hirndruck" (s. u.) und meint, daß als organische Grundlage cerebraler Schwangerschaftserscheinungen eine Quellung des Hirngewebes anzunehmen sei. Ferner weist er auf die Untersuchungen von Frisch (27) hin. Dieser stellte fest, daß bei Epileptikern „durch eine Retention von Natrium und Chlor im Gewebe bei gleichzeitiger Calciumabgabe und Zunahme der hochdispersen Albuminkörper des Serumeiweißes eine Quellung des Nervengewebes" stattfindet, und daß diese Quellung ebenfalls bei der Stoffwechselumstellung in der Schwangerschaft der Fall sei. — Man ist somit geneigt, anzunehmen, daß der Pseudotumor cerebri der Gravidität eine pathologische Steigerung der normalen Schwangerschaftsreaktion des Hirns darstellt. —

Reichardt (28) erklärt Fälle von organischen Hirnkrankheiten, bei denen die Sektion makroskopisch und mikroskopisch resultatlos ist, mit der Hirnschwellung, welche durch andere Vorgänge entsteht als beim Hydrocephalus bzw. durch Hirnödem. Seiner Auffassung nach sind die Fälle von Pseudotumor cerebri im Nonneschen Sinne mit der Hirnschwellung zu erklären. Diese Reichardtsche Hirnschwellung beruht auf einem Mißverhältnis zwischen dem Schädelinnenraum und dem Hirngewicht, d. h., auf einer ausgesprochenen Differenz zwischen der Hirnsubstanz und der Kapazität des Schädelraumes, wobei die Volumenvermehrung des Hirns nicht durch „Hypertrophie oder Hyperplasie, entzündlicher Neubildung, Schwellung durch Hyperämie, und Anwesenheit vermehrter freier Flüssigkeit" zu erklären ist. Auch sind nach der Meinung Reichardts histologische Veränderungen als Begründung für die Hirnschwellung abzulehnen, sondern es handle sich um eine feste Bindung der Gewebsflüssigkeit, d. h., um Quellungsvorgänge der grauen und weißen Substanz durch vermehrte Wasseraufnahme der lebenden Bestandteile, die im Grunde genommen krankhaft verändert seien, und wobei dieser Prozeß evtl. in Form eines ungeklärten Gerinnungsvorganges vor sich gehe. — Reichardt ver-

öffentlichte dazu u. a. folgenden Fall, den ich hier kurz erwähnen möchte. Die mikroskopische Untersuchung eines Hirns eines 18jährigen Kranken, der durch ein Gesichtserysipel zu Tode gekommen war, in der Kindheit aber an Krämpfen litt und zuletzt einen katatonischen Stupor mit Stauungspapille, aber ohne besondere Herdsymptome, aufwies, zeigte außer einer geringen Ganglienzellenveränderung nichts besonderes. Jedoch betrug die Schädelkapazität 1400 ccm und das Hirngewicht 1511 g, so daß Reichardt auf Grund der Berechnung, daß einer Schädelkapazität von 1400 ccm ein Hirngewicht von etwa 1260 g entspräche, auf ein Zuviel von 250 g Hirnsubstanz in der Schädelhöhle dieses Patienten schließen konnte. Reichardt glaubte damit die anatomische Grundlage für den Pseudotumor cerebri gefunden zu haben, denn ebenso wie dieser die mannigfaltigsten Erscheinungen verursachen kann, findet sich die Reichardtsche Hirnschwellung bei den verschiedenen Patienten auch an den verschiedenen Stellen des Hirns lokalisiert. —

In weiteren Untersuchungen von Apelt (29) bewies dieser durch Verdunstung von entsprechenden Gehirnen im Trockenofen, daß es sich bei der Reichardtschen Hirnschwellung nicht um eine Bindung von Gewebsflüssigkeit handle, sondern, daß man eine Anreicherung fester Stoffe auf chemischem Wege annehmen müsse. —

Alzheimer (30), der eine Ueberlegenheit der histologischen Untersuchungen gegenüber der Hirnwägung betonte, da er mit ihrer Hilfe in der Lage sei, verschiedenartige Prozesse auseinander zu halten, die die Wage niemals zu trennen vermöge, wies bei Katatonikern, Epileptikern und Paralytikern abnorme Abbauvorgänge im Nervengewebe und besonders das Vorkommen der amöboiden Glia nach. Alzheimer, der u. a. die Technik der Darstellung der Glia eingeführt hatte, konnte ferner als Bestätigung der Reichardtschen Hirnwägung histologisch feststellen, daß neben einer Produktion von pathologischen Elementen und einer Ablagerung von Stoffen, welche das Hirngewicht vermehren, nervöse Strukturen zu Grunde gehen, so daß sich das Hirngewicht schließlich aus einer Verminderung von normalen und einer Vermehrung von pathologischen Gewebsbestandteilen zusammensetzen müßte, wodurch die Hirngewichtsbestimmung zustande käme.

De Crinis (31) mißt dem Harnstoff für das Zustandekommen der Hirnschwellung eine besondere Bedeutung bei. Er

stellte fest, daß bei krankhaften Zuständen Harnstoff im Gehirn angereichert werden kann, wodurch eine Steigerung des osmotischen Druckes entsteht und eine Hydratation des Eiweißes erfolgt. Es kommt zu einer vermehrten Wasseraufnahme und damit zur Hirnschwellung, die de Crinis als Quellungszustand der Hirnsubstanz auffaßt. Der Harnstoff wird nicht vom Blute aus aufgenommen, sondern er entsteht im Gewebe selbst. Die Hirnschwellung wird also durch Veränderungen der Körpersäfte hervorgerufen und tritt bei den verschiedenen organischen Hirnerkrankungen auf. Die sogen. endogene Hinschwellung (Reichardt) ist in ihren ursächlichen Momenten nicht geklärt und ist, wenn sie gelegentlich lokalisiert auftritt, der Grund einer Pseudotumor-cerebri-Diagnose. —

Um dem Ausbau und der Erweiterung der Kenntnisse über den Pseudotumor cerebri zu dienen, wurden noch eine ganze Reihe von Fälle geschildert, bei denen man annahm, die Ursache des Pseudotumor-cerebri-Syndroms festgestellt zu haben. Wenn diese ursächlichen Momente auch für die einzelnen Fälle tatsächlich zutreffen, so stellen sie doch keine Erklärung aller publizierten Fälle zugleich dar. Jedoch sind sie erwähnenswert, um diesem Krankheitsbilde näher zu kommen.

Weber und Schultze (32) brachten u. a. 1908 folgende Beobachtung unter der Diagnose Pseudotumor cerebri zur Kenntnis. Bei der Sektion eines im Anschluß an eine Pneumonie mit Emphysem an cerebralen Symptomen Erkrankten, fand sich mikroskopisch ein Pialtumor als infiltrierendes, diffus wachsendes Sarkom. Hier handelt es sich also um einen mikroskopisch kleinen Tumor, der die Symptome verursachte. —

Auch der Hydrocephalus wurde als Ursache des Krankheitsprozesses erwähnt und entsprechende Fälle berichtet. so schrieb Bramwell (33) 1899 schon über „einige Fälle von Erweiterung der Gehirnventrikel, die Gehirn- und Kleinhirntumoren vortäuschten". Diese Fälle zeigten nichts von einem Tumor.

Mocquin (34) berichtete 1905 zu einer Autopsie eines entsprechenden Falles: Es wurden außer Abflachungen der Hirnwindungen meningitische Verwachsungen und starke Dilatation der Ventrikel gefunden, die mit gelblicher Flüssigkeit angefüllt waren. Das Ventrikelependym war verdickt und von gelblich-grünem Eiter

bedeckt. Der Aquaeductus Sylvii war vollständig durch einen Eiterpfropf obliteriert.

In einem Bericht über einen Fall von Schröder (35) aus dem Jahre 1909 liest man: Die Obduktion ergab am Gehirn starke Erweiterungen der Seitenventrikel, sowie eine alte Erweichung im Nucleus caudatus.

Die Autopsie eines Falles von Marinesco (36) (1912) ergab starke Abplattungen der Gehirnwindungen, zystenartige Vorwölbung des Infundibulum an der Gehirnbasis, starke Erweiterung der Seitenventrikel und besonders des vierten Ventrikels. Mikroskopisch fand sich: Ependym gleichmäßig entzündet, besonders in Nachbarschaft des Plexus, stellenweise Infiltration des subependymären nervösen Gewebes, Infiltration der Pia mater an der Hirnbasis, sowie encephalitische Herde, besonders in Nachbarschaft des Chiasma und am Boden des vierten Ventrikels. Nach der Meinung des Autors handelte es sich um einen unter dem Bilde eines Pseudotumors verlaufenden Fall von Meningitis serosa. — Auf das Krankheitbild der Meningitis serosa komme ich gegen Ende der Arbeit noch besonders zurück. —

Rivarola (37) (Boenos Aires) berichtete 1922 über einen Fall von Pseudotumor, wobei der Autor einen generalisierten Hydrocephalus internus annimmt, der nach einer dekompressiven Trepanation in seinen Erscheinungen erheblich gebessert wurde.

Anderen Fällen lagen encephalitische Prozesse, ausgesprochene Hirnschwellung, Meningitis serosa (localisata), oder Meningoencephalitis serosa circumscripta zu Grunde, welche unter den Symptomen des Tumor cerebri verliefen und damit zur Diagnose Pseudotumor cerebri Anlaß gaben.

Schon 1891 gab Eichhorst (38) einige Beobachtungen bekannt, aus denen hervorging, daß die Meningitis serosa die gleichen Erscheinungen wie der Gehirntumor hervorrufen kann.

Quincke (39) machte 1897 darauf aufmerksam, daß die chronische Form der Encephalomeningitis jahrelang die Erscheinungen einer langsam wachsenden Hirngeschwulst verursachen kann.

Muskens (40) beobachtete bei einigen Krankheitsfällen während der Operation meningitis serosa Herde an der Hirnkonvexität, sowie encephalitische Prozesse der Hirnrinde und er steht daher auf dem Standpunkt, daß bei allen geheilten Pseudotumor-

cerebri-Fällen entweder eine Meningitis serosa, oder eine Meningoencephalitis serosa circumscripta vorgelegen habe und er meint weiter, daß man bei den zur Sektion gekommenen Fällen Hyperämie und lokale Anhäufung von seröser Flüssigkeit übersehen haben müßte.

Raymond (41) scheint ähnlicher Meinung zu sein. Seine beiden publizierten Fälle entwickelten sich ganz akut, einmal sogar mit hohem Fieber und ergaben das Bild einer akuten serösen Meningitis.

Vrijdag (42) beobachtete 1909 einen Fall, bei dem er die Diagnose lokale Meningoencephalitis gestellt hatte und den er den Fällen von Pseudotumor cerebri zuteilte. Eine 26jährige Patientin, bei der ein Sturz vom Fahrrad 8 Jahre vorher vielleicht von Bedeutung war, erkrankte mit Parästhesien im rechten Arm und Bein, Erbrechen, Gefühlsstörungen und Hemiparese der linken Seite, epileptiformen Anfällen, sowie Sprachstörungen durch Zuckungen der Zunge. Es ergab sich ferner linksseitige Facialisparese, Astereognosie an beiden Seiten, sowie Reflexe mit „cerebralem Verhalten", Lähmungen der Schlingmuskeln und Paralyse des rechten Facialis. Die Operation im Bereiche der Zentralfurche der linken Seite ergab eine Blutarmut und sehr schwache Pulsation. Die Dura wurde teilweise inzidiert und die Wunde geschlossen. Die Anfälle ließen dann nach. Eine Woche später erfolgte die Wiedereröffnung der Wunde und nach Freilegung des Gehirns zeigte sich eine Stelle mit verfärbter und hyperämischer Pia. Von hier aus war mit faradischem Strom ein epileptischer Anfall auszulösen. Fünf Monate später konnte die Patientin ihren Beruf als Lehrerin wieder ausführen.

Baily (43) berichtete 1920 einen Fall, der die Symptome eines Tumors der linken Kleinhirnhemisphäre bot, der sich aber mikroskopisch als Meningoencephalitis erwies, während sich makroskopisch ein leichter Hydrocephalus zeigte. Der Verfasser betont, daß also Fälle von Meningoencephalitis klinisch unter Symptomen eines Hirntumors verlaufen und lokalisierende Erscheinungen bieten können. Auf Grund dieser Tatsache lehnt der Autor es ab, daß es eine klinische und pathologische Einheit gäbe, die die Beziehung Pseudotumor cerebri beanspruchen könnte.

Stransky (44) brachte 1921 unter dem Titel „Encephalitischer Pseudotumor" einen Fall mit toxischer Aetiologie und Ausgang in Heilung zur Kenntnis. Eine 22jährige Patientin, die mit neun Jahren einen einzelnen epileptiformen Anfall gehabt hatte, sonst aber gesund war, hatte Ende 1912 durch Genuß von verdorbenen Fischspeisen Kopfschmerzen, Uebelkeit und Erbrechen bekommen, das mehrere Tage anhielt. Die gastrointestinalen Erscheinungen traten jedoch immer wieder auf, und im August 1913 hatte sie plötzlich mehrere Ohnmachten und danach war sie lichtscheu, hatte Schmerzen in den Augen, Kopfschmerzen, eine Art Genickstarre, großes Mattigkeitsgefühl und klagte über Doppeltsehen. Es ergab sich weiter Nystagmus, Babinski links; Wa. R. war negativ. Das Doppeltsehen verschwand im Laufe der Beobachtung zunächst wieder, um später wieder aufzutreten. Erbrechen und Kopfschmerzen nahmen zu. Das Röntgenbild ergab: vertiefte Impressionen an der Innenfläche des Schädels, Sella erweitert und intrakranielle Drucksteigerung. Im Februar 1914 wurde dann eine beiderseitige Stauungspapille festgestellt. Die Annahme einer Lues war unwahrscheinlich, und es wurde ein Tumor angenommen. Die Symptome waren dann bis Mitte 1914 sehr schwankend, gingen jedoch darauf langsam zurück und die Patientin blieb dann beschwerdefrei. Nach der Meinung des Autors war die Fischvergiftung der Anlaß zu der Kette der gastrointestinalen Symptome, woraus sich eine Intoxikation ergab, die das ätiologische Moment für die Encephalitis bildete. Für Encephalitis spreche weiter der Verlauf. Stransky bemerkt, daß diese Krankengeschichte eine große Aehnlichkeit mit denen der Nonneschen Fälle habe und, daß anzunehmen sei, daß ein Teil der Pseudotumor-cerebri-Fälle der akuten nichteitrigen Encephalitis auf Grund ihrer Beziehungen sehr nahe stünden.

Im gleichen Jahre leistete Dorner (45) „einen Beitrag zur Kenntnis der unter dem Bilde des Pseudotumor cerebri verlaufenden Hirnschwellung". Es handelt sich um einen Fall, der sich im Anschluß an einen Unfall entwickelt hatte und durch plötzliche Atemlähmung ad Exitum kam. Der Sektionsbefund des Hirns ergab makroskopisch eine starke Abplattung der Medulla oblongata mit chronischer Hirnschwellung, sowie eine Piaverdickung an der Medulla oblongata in Höhe des foramen magnum. Mikroskopisch zeigte

sich ein Infiltrationsherd aus Neurogliagewebe am Boden des 4. Ventrikels. Nach der Meinung des Autors zeigte dieser Fall, daß scheinbar ganz geringfügige, jahrelang zurückliegende Verletzungen gerade in der Gegend des Halsmarkes plötzlich zu Atemlähmung infolge sekundärer chronischer Hirnschwellung führen könnten.

Volonté (Montevideo) (46) berichtete 1922 über einen Fall von Pseudotumor cerebri, bei dem es leider unmöglich war, eine präzise Diagnose zu stellen. Die Symptome des Falles bestanden zunächst in Kopfschmerzen der Frontalgegend, leichtem Erbrechen, Gangstörungen, sowie Nystagmus und Neuritis optica. Dann entwickelten sich im Laufe eines Jahres leichte Nackenstarre, starke Kopfschmerzen, und zuletzt Bewußtseinsstörungen, Bluterbrechen, Lähmung des Sphinkter ani, sowie Opticusatrophie und Kachexie. Es wurde ein Tumor der Frontalregion angenommen. Man nahm eine Trepanation vor, die außer reichlichen Gefäßkommunikationen zwischen den Meningen und den Schädelknochen, sowie einem granulösen Aussehen der Dura mater nichts weiteres ergab. Eine Gehirnpunktion wurde wegen des besorgniserregenden Kreislaufzustandes des Patienten während der Operation unterlassen, und auch die Untersuchung des Gehirns konnte deshalb nur oberflächlich durchgeführt werden. Nach der Trepanation besserte sich jedoch der Zustand und die Symptome verschwanden mit der Zeit.

Pette (47) publizierte 1923 drei Fälle von Meningitis serosa circumscripta, bei denen ätiologisch ein Trauma in Betracht kam, und bei denen ein raumbeengender Prozeß in der Schädelhöhle angenommen werden mußte. Der erste Fall zeigte Krampfanfälle, der zweite Stauungspapille, Kopfschmerz und Schwindel und der dritte Fall Veränderungen in seiner Psyche. Es wurde operativ eine Meningealzyste entfernt, worauf sich die Krankheitsbilder besserten.

Puusepp (48) beschrieb 1926 eine Anzahl von Fällen, die unter typischen Hirngeschwulst-Symptomen verliefen. Auf Grund der Sektionsbefunde mißt er den ausgesprochenen Veränderungen im Plexus und im Ventrikelependym die Hauptbedeutung zu. Diese Veränderungen hätten Störungen im Lymphkreislauf mit Erweiterung der Ventrikel und Rückstauung des Liquors im Hirngewebe zur Folge gehabt. Er meint ferner, daß die Stauung in den perivasculären Räumen zu lokalen Störungen des Blutkreislaufes und damit zu „passageren Lokalerscheinungen" führen könnte.

S t e r t z (49) brachte 1928 einen Fall, der Kopfschmerz, starke Ermüdbarkeit, Druckpuls von 40—50 Schlägen, Reflexsteigerungen an den Beinen bis zum Klonus, benommenes Sensorium, sowie einen Lumbaldruck von 240, Lymphozyten 21/3, 6 Teilstriche Eiweiß, neg. Nonne und neg. WaR. gezeigt hatte, und bei dem der Obduktionsbericht wie folgt lautet: Ausgesprochene Hirnschwellung, verstrichene Furchen, auffällige derbe Konsistenz, ganz leichte Trübung der Meningen über dem Stirnhirn, sonst kein pathologischer Befund. Mikroskopisch zeigten sich lediglich schwere diffuse Zellveränderungen in der Rinde, jedoch keinerlei herdförmige Veränderungen. Da die Ursache des Falles ungeklärt ist, rechnet ihn Stertz zum Pseudotumor cerebri.

1929 berichtete R e d l i c h (50) über Meningitis serosa unter dem Bilde des Pseudotumors als Folge von Ohraffektionen. Die Symptome waren: Kopfschmerzen, Erbrechen, Ohrensausen, Doppelbilder, Schlafsucht und Unsicherheit beim Gehen.

B o r n s t e i n (51) publizierte 1933 einen Fall, der das klinische Bild der Hirndrucksteigerung bot, welche durch die Kombination eines schweren meningealen Prozesses mit einer hydrocephalen Erkrankung hervorgerufen war. Die Autopsie des Hirns ergab einen erheblichen Hydrocephalus und histologisch zeigte sich eine ausgebreitete Ependymitis granularis im Bereiche des ganzen Ventrikelsystems, ferner eine „plastische Leptomeningitis und besonders Arachnitis bei gleichzeitiger Endarteriopathie fast der gesamten hier aufzufindenden Blutgefäße". — Der Autor meint, die Meninx habe durch die Erkrankung ihre Aufsaugfunktion eingebüßt, und damit sei der wesentliche Kompensationsapparat zwischen Liquorabscheidung und Resorption beeinträchtigt, so daß es zu Rückstauung in den Ventrikeln und einer Durchtränkung des Hirngewebes gekommen sei, was in Hirndruckerscheinungen zum Ausdruck käme. B o r n s t e i n und P u u s e p p halten die weiße Substanz für fähig, Flüssigkeitsmengen aufzunehmen, die diese auf Grund der pathologischen Veränderungen in den Liquorräumen gestapelt vorfindet.

Es ergibt sich also, daß in der Literatur die mannigfaltigsten Ursachen für das Krankheitsbild des Pseudotumor cerebri geschildert worden sind. Es handelt sich dabei um Krankheiten mit den

verschiedensten Aetiologien, die unter den allgemeinen Hirndruckerscheinungen einer Tumorbildung mit oder ohne Herderscheinungen verlaufen und zur Grundlage vielerlei, oft auch bekannte Krankheiten haben, wie aus meinen Darstellungen hervorgeht. Auch Krankheitsbilder, die als Grundlage eine Anämie oder Leukämie (Patrick (52)), oder diffuse Hirnsklerose, multiple Sklerose, Pachymeningitis hämorrhagica, Hypertonie und Arteriosklerose (Foerster (53), Guttmann (54), Hashimoto (55)), Erweichungen (Marburg (56), Naffziger und Rusk (57)), Ependymerkrankungen (Margulies (58), Globus und Strauß (59)), Meningeal- und Ventrikelwanderkrankungen (de Fries (60), Ayala (61)), mikroskopische Tumorbildungen (Cassierer und Lewy (62)), Porencephalie (Fairbanks (63)), Cysticerkose (Foerster (53)), basale Liquorstauung auf dem Boden einer chronischen Tonsilleneiterung Guttmann (54)) sind, da sie unter dem Bilde des Tumors cerebri verliefen, mit der Diagnose Pseudotumor cerebri veröffentlicht worden. —

Es wäre nun noch eine interessante Gruppe von Veröffentlichungen zu erörtern, bei denen sich unter der Diagnose Pseudotumor cerebri bestimmte histo-pathologische Befunde ergaben.

Knauer (64) brachte 1907 einen Fall, der bei der Sektion mikroskopisch im Zentralnervensystem, besonders im Pons und Rückenmark einen ausgedehnten disseminierten Markscheidenzerfall, ähnlich den Bonhoefferschen Bildern bei Delirium tremens, zeigte. Bei dem Krankheitsbilde hatten vor allen Dingen Stoffwechselstörungen im Vordergrund gestanden.

Finkelnburg und Eschbaum (14) berichteten u. a. 1910 über einen Fall, der das Bild einer Geschwulst der hinteren Schädelgrube abgab und bei der Obduktion makroskopisch nichts zeigte. Mikroskopisch fand sich aber eine chronische Meningitis der Hirnbasis, Brücke und Medulla oblongata mit Rundzelleninfiltration in der Umgebung der Gefäße. Ferner fand sich eine Neuritis der Gehirnnerven, besonders des Nervus opticus. Hierbei hatte eine schwartenartige, bindegewebige Ausfüllung des Zwischenscheidenraumes, sowie eine Verdickung des Zwischengewebes im Nerven zu einer Opticusatrophie geführt.

Rosental (65) veröffentlichte 1911 zwei Fälle. Der erste Fall ergab bei der Obduktion einen geringen Hydrocephalus. Mikroskopisch zeigte sich, außer einer lymphozytären Infiltration einiger Stellen der weichen Häute mit blutpigmentbeladenen Abräumzellen, eine amöboide Umwandlung der Gliazellen und Vermehrung der fasrigen Glia. Was die amöboiden Gliazellen anbetrifft, so handelte es sich in der Rinde um Vorstufen bzw. um praeamöboide Kernformen, während im Mark neben den typischen amöboiden Gliazellen auch Uebergangsformen vorhanden waren. — Der zweite Fall zeigte dieselben, aber weniger starken Veränderungen der protoplasmatischen Glia. Auch die Veränderungen an den Gefäßen waren geringfügiger gegenüber dem ersten Fall. Es handelte sich hier also um Befunde, wie sie auch schon Alzheimer berichtet hatte. Auch die beiden Fälle Rosentals wurden histologisch unter der Leitung Alzheimers untersucht.

Yamakawa (66) brachte 1912 folgenden Fall. Bei einem bisher gesunden 14jährigen Jungen machten sich seit zwei Jahren eine allmählich eintretende spastische Hemiparese der linken Seite bemerkbar. Später kamen dann schwerer Stupor, psychomotorische Stumpfheit, schwankender Gang, Kopfschmerz, Schwindel und Erbrechen hinzu und der Patient kam unter zunehmender Inanition ad Exitum. Der Augenhintergrund und die Temperatur waren normal gewesen. Nachdem der Autor Abszeß, Tuberkulose und Syphilis ausgeschlossen hatte, nahm er einen Tumor in der rechten Hemisphäre an. Die Autopsie ergab dann makroskopisch nichts. Mikroskopisch fand man aber hochgradige Lymphozyten- und Plasmazelleninfiltration in den Adventitialgefäßscheiden mit Hyperämie, Anhäufung von großkernigen Epitheloidzellen, Körnchenzellen und zerstreuten Langhans'schen Riesenzellen. — Yamakawa nimmt an, daß auf Grund der vorhandenen typischen Langhans'schen Riesenzellen, sowie einiger verkäster Bronchialdrüsen und der positiven Tuberkulinreaktion dieses Krankheitsbild unter der Kategorie der atypischen tuberkulösen Gewbesveränderungen einzureihen sei, und er bezeichnet es als eine chronisch disseminierte Encephalitis unter dem Bilde des sogen. Pseudotumor cerebri.

Man sieht also, daß die Diagnose Pseudotumor cerebri heute einen Sammelbegriff für die verschiedensten Hirnkrankheiten mit

Tumorsymptomen darstellt. Während N o n n e das Krankheitsbild des Pseudotumor cerebri als einen umschriebenen Begriff herausgestellt hatte, wurde dieser im Laufe der Zeit dadurch, daß man als Ursache des Krankheitsbildes die mannigfaltigsten pathologisch-anatomischen Prozesse gefunden hatte, immer unklarer. — Macht man auf Grund des in der Literatur vorliegenden Materials eine Einteilung der Herdsymptome beim Pseudotumor cerebri, so kann man folgende Gruppen unterscheiden: Erscheinungsbilder der motorischen Rindenregion, der Großhirnhemisphären, der Hirnbasis und der hinteren Schädelgrube (Kleinhirnsymptome). — F r a z i e r (67) hebt dann noch unter seinen 22 Beobachtungen vier Fälle mit hypophysären Symptomenbildern hervor. —

Nunmehr möchte ich einen Fall aus der Nervenklinik von Prof. de Crinis besprechen.

Der 41jährige Karl A., aufgenommen auf der neurologischen Abteilung der Psychiatrischen- und Nerven-Klinik der Charité zu Berlin am 1. 9. 1939, entlassen am 8. 3. 1940, kam, weil er seit einer Woche über außerordentliche heftige Kopfschmerzen in der Stirngegend und hinter den Augen zu klagen hatte. Gelegentlich hatte er auch ein Uebelkeitsgefühl in der Magengegend, jedoch ohne erbrechen zu müssen. Er hatte in der letzten Woche sehr viel geschlafen und sobald er aufstand, bemerkte er heftiges Schwindelgefühl, das ihn zunächst am Gehen hinderte. In den ersten Tagen hatte er Temperatur um 38° gehabt, jedoch war er in den letzten Tagen vor seiner Aufnahme vollkommen fieberfrei. Seit etwa zehn Jahren hatte er das Gefühl, daß die rechte Hand „leicht einschläft", während er im übrigen seiner Arbeit beschwerdelos nachging. Seit 1931 litt er häufig „an rechtsseitigem Ischias".

Eine Erkältungserkrankung, Nasen- oder Ohrenschmerzen, sowie ein Kopftrauma waren dem Auftreten der Kopfschmerzen nicht voraufgegangen.

Die durchgemachten Kinderkrankheiten waren ohne Besonderheit verlaufen. 1920 hatte er eine luetische Infektion gehabt. Er machte unter ärztlicher Aufsicht zwei Spritzkuren und bei den darauffolgenden Blutuntersuchungen war die Wassermannsche Reaktion negativ. 1921 hatte er den linken Fuß gebrochen, der komplikationslos heilte. 1932 wurde bei ihm die Appendektomie vorgenommen, die typisch verlief.

Er stammt aus einer gesunden Familie und in erbbiologischer Hinsicht ließ sich nichts Nachteiliges nachweisen. Seine Geburt war normal verlaufen. Er hatte regelrecht Sprechen und Laufen gelernt und war nunmehr seit 1921 kinderlos mit einer gesunden Frau verheiratet. Was Alkohol- und Tabakgenuß anbetrifft, war er immer mäßig gewesen.

Aufnahmebefund: 1. 9. 1939.

Bei dem Patienten handelte es sich um einen großen, kräftigen Mann von athletischem Habitus, von gutem Ernährungs- und Kräftezustand und er hatte

keine Anzeichen einer Anämie. Der Hämoglobingehalt des Blutes betrug 98%, die Anzahl der Erythrozyten war 5,180 000 und der Färbeindex 0,95. Die Haut zeigte im Gesicht eine starke Rötung. Am Abdomen war eine reizlose Appendektomienarbe und am rechten Unterschenkel eine alte, reizlose, gut verheilte Hautnarbe vorhanden. Die inneren Organe waren normal und für etwas Pathologisches war bei ihnen kein Anhaltspunkt, speziell für Arteriosklerose ergab sich nichts. Der Urin war frei von Eiweiß und Zucker. Der Schädel zeigte eine diffuse Klopfempfindlichkeit in seiner Gesamtheit, sowie besonders der linken Seite. Beim Beugen des Kopfes war eine gewisse Schmerzreaktion mit einer geringen Andeutung einer Nackensteifigkeit festzustellen.

Der Geschmack des Patienten war subjektiv gestört, die Geruchsfunktion war jedoch nicht beeinträchtigt. Die Lidspalten waren rechts und links gleich und mittelweit, die Augenbewegungen intakt, die Pupillen rund, mittelweit rechts wie links und reagierten prompt auf Lichteinfall und Konvergenz. Es war kein Spontannystagmus — auch nicht unter der Leuchtbrille —, dagegen ein feinschlägiger Nystagmus in beiderseitigen Endstellungen ohne sichere Seitendifferenz vorhanden. Der Augenhintergrund zeigte beiderseits eine Stauungspapille.

Die Prüfung der Funktionen der Nerven V., VII., VIII., X., XI., XII. ergab keinen pathologischen Befund.

Die Sprache war verwaschen, schlecht artikuliert und zeigte besonders bei Testworten leichtes Silbenstolpern.

An den Extremitäten waren Paresen nicht nachzuweisen. Die Sehnenreflexe waren beiderseits gleichmäßig lebhaft, ohne pathologisch gesteigert zu sein, und die Hautreflexe vorhanden. Lediglich war gelegentlich bei Bestreichen der linken Fußsohle eine angedeutete Dorsalflexion der großen Zehe festzustellen. Der „Gordon" war links deutlich, rechts angedeutet, „Oppenheim" beiderseits vorhanden, links stärker als rechts. Der Fingernasenversuch, sowie der Kniehackenversuch ergaben keine sichere Störung und der Baranysche Armhalteversuch kein sicheres Zeichen einer Abweichung. Tonus, Trophik, Motilität, grobe Kraft, Sensibilität, sowie Diadochokinese waren beiderseits ungestört. Das Rombergsche Phänomen war negativ. Der Blutdruck war 125/90 mm Hg. Der Puls bewegte sich um 65 Schläge in der Minute, war gut gespannt, gefüllt, sowie gleich- und regelmäßig.

Schädelübersichtsaufnahme: 2. 9. 39.

Schädelbasis von normaler Form und Dicke. Mäßige Gefäßzeichnungen.

Schädelbasis: Sella röntgenologisch o. B.

Hirnpunktionsbefund: 4. 9. 39.

Rechte Stirn: Reichlich Gewebe aus Mark und Rinde. In einzelnen Stücken geringradige Gliavermehrung, insbesondere in der Nachbarschaft von den Gefäßen.

Linke Stirn: Auch im Markgewebe geringe Gliavermehrung.

Diagnose: Kein sicher verwertbarer krankhafter Befund. Kein Tumor nachweisbar.

Die Blutsenkungsreaktion zeigte einen Wert von 10/22.

6. 9. 39.

Augenärztlicher Befund: Rechte Papille: Stauungspapille von ½—1 Dptr. Linke Papille: Stauungspapille von 1½ Dptr.

Liquoruntersuchung (Ventrikel links): Liquordruck erhöht. Farbe: leicht blutig.

6. 9. 39.

Goldsolreaktion:

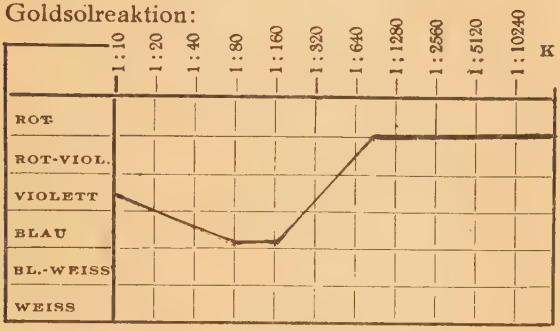

Normomastixreaktion

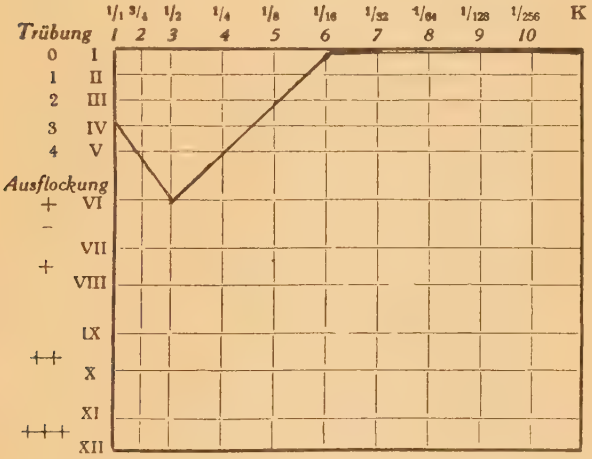

Globulinreaktion: leichte Trübung.

Gesamteiweiß: 5/12 pro mille.

WaR negativ.

Kahn R.: negativ.

Meinicke K. R. II: negativ.

Sediment: Blutbeimengung. Starke Vermehrung der Rundzellen. Mehrere größere Rundzellen. Plasmareiche Zellen und untergehende Zellen.

8. 9. 39. Liquoruntersuchung: Liquodruck erhöht.
Globulinreaktion: leichte Trübung.
Gesamteiweiß: 1⅓ pro mille.

8. 9. 39.

Goldsolreaktion:

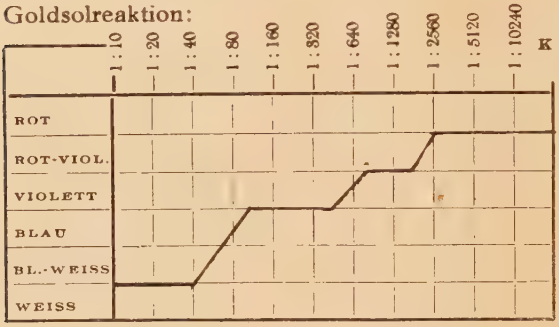

Normomastixreaktion:

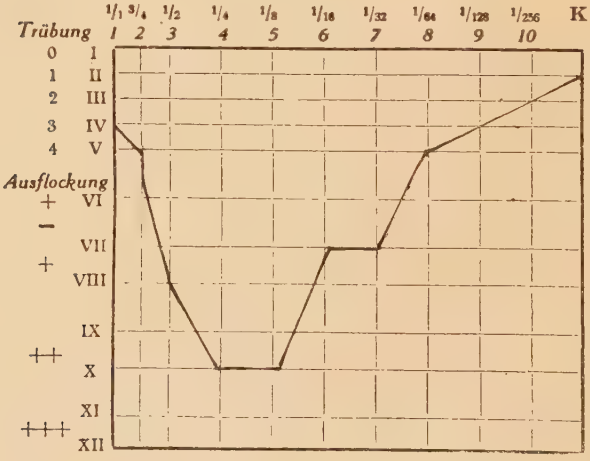

WaR, Kahn R. und Meinicke K. R. II: negativ.

Sediment: Sehr starke Vermehrung der Rundzellen. Zahlreiche große Zellen z. T. mit randständigem Kern und Vakuolen im Plasma.

12. 9. 1939.

Ventrikulographie.

Ueber dem rechten Vorderhorn wurde der auffallend dicke Knochen 3 cm tief durchstoßen, wobei sofort ein starker Liquorabfluß festzustellen war. Es wurden dann 30 ccm Luft injiziert und die Röntgenaufnahme angeschlossen, welche wegen einer ungenügenden Luftfüllung eine Wiederholung der Ventrikulographie notwendig machte. Danach ergibt sich dann eine starke flächenhafte Luftansammlung an der Convexität der rechten Großhirnhemisphäre, besonders in den vorderen Anteilen. Eine größere Luftansammlung findet sich auch im Interhemisphärenspalt.

12. 9. 39.

Goldsolreaktion:

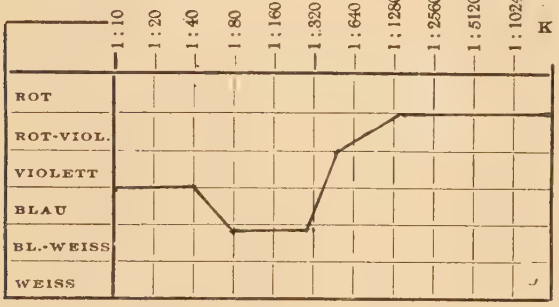

Normomastixreaktion:

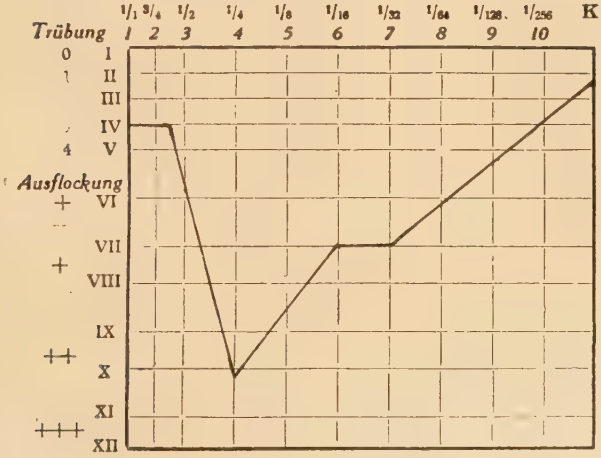

Hirnpunktionsbefund: Rechte Stirn hinten: Mark- und Rindengewebe ohne verwertbaren krankhaften Befund. Kein Anhalt für Tumorgewebe. — Der,

bei der Ventrikulographie erhaltene Liquor ergab: Farbe, Aussehen: wolkig blutig, nach dem Zentrifugieren leicht gelb.

Globulinreaktion: leichte Trübung.

Gesamteiweiß: 1 pro mille.

Kahn: R.: negativ. Zellzahl: 121 : 3.

Sediment: Starke Blutbeimengungen. Rundzellen wohl vermehrt.

13. 9. 1939. Augenärztlicher Befund: Prominenz ½ Dptr. beiderseits.

27. 9. 1939. Augenärztlicher Befund: rechts: oben, nasal und unten Unschärfe der Papille. Temporal leidlich scharfe Begrenzung. Gute Färbung. Geringe, nicht meßbare Prominenz. Vermehrung des Bindegewebes, spontaner Venenpuls. Maculadegeneration.

Links: Ueberall Unschärfe der Grenzen, nur temporal bei 3—4 Uhr leidlich scharfe Begrenzung. Gute Färbung. Leichte, nicht meßbare Prominenz. Vermehrung des Bindegewebes, das z. T. die Gefäße etwas einscheidete. Große Venen stark gefüllt. Kleinere Gefäße geschlängelt. Nasal oben und unten in Papillennähe Reste streifiger Blutungen. Netzhautödem. Pigmentblatt, Unregelmäßigkeit in der Macula.

28. 9. 1939. Der Patient hatte bis auf geringes Druckgefühl in der Stirne keine Beschwerden. Die neurologische Nachuntersuchungen ergibt nichts Krankhaftes, insbesondere keine Reflexdifferenz und keine pathologischen Reflexe. Keine ataktischen Störungen, keine Nackensteifigkeit.

7. 10. 1939. Nachdem der Patient fünf Tage je eine Stunde aufgestanden war, klagte er vermehrt über Kopfschmerzen und Schmerzen im Nacken. Die neurologische Untersuchung ergab einen Nystagmus beim Blick in die seitlichen Endstellungen.

19. 10. 1939. Augenärztlicher Befund: links: Papille nasal unscharf, streifig gezeichnete Grenzen, keine Blutungen, keine Prominenz. Rechts: Venenpuls sehr leicht auslösbar, sonst der gleiche Befund wie links.

2. 11. 1939. Augenärztlicher Befund: rechts: Papille nasal etwas unscharf, streifige Zeichnung. Gefäße leicht eingescheidet. Keine Prominenz. Links: wie rechts.

3. 11. 1939. Die Kopfschmerzen, die im Anfang der Krankheit besonders unter der Stirn und den seitlich- vorderen Schläfenlappen bestanden, verschwanden dann zeitweilig. In letzter Zeit zogen sie in das Occipitalgebiet und den Nacken. Therapeutisch wurde daher im Nackengebiet eine Schmierkur appliziert (10mal 3 g Hg), die eine gewisse Besserung brachte, aber doch nur kurze Zeit anhielt. Heute klagte der Patient wieder über stärkere Beschwerden im Nacken und machte auch in seiner Psyche einen depressiven Eindruck.

9. 11. 1939. Augenärztlicher Befund: rechts: Papille unscharf begrenzt, streifenförmige Zeichnung. Keine Blutungen. Links: wie rechts.

17. 11. 1939. Liquoruntersuchung (Lumbalpunktion): Liquordruck erhöht.

Globulinreaktion: leichte Trübung.

Gesamteiweiß: ⅓ pro mille.

WaR., Kahn R. und Meinicke K. R. II: negativ. Zellzahl: 170 : 3.

Sediment: Starke Vermehrung der Rundzellen. Einige plasmareiche Rundzellen.

17. 11. 39.

Goldsolreaktion:

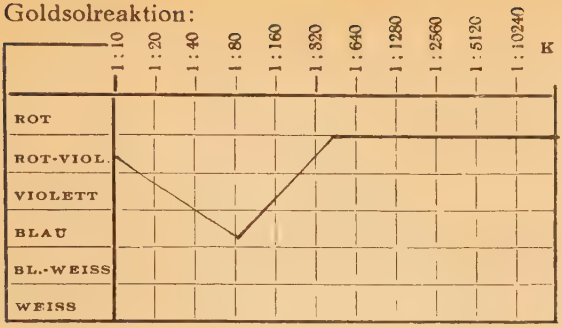

Normomastixreaktion:

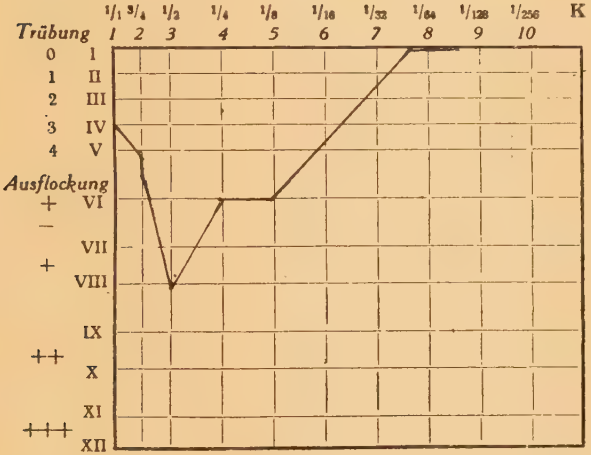

23. 11. 1939. Augenärztlicher Befund: rechts: nasal unscharf, streifenförmige Zeichnung. Gefäße z. T. eingescheidet. Ganz vereinzelt stielförmige Blutungen in Papillennähe. Links: der gleiche Befund wie rechts.

7. 12. 1939. Augenärztlicher Befund: rechts: Allerfeinste streifenförmige Blutungen neben der Papille. Links: nasal unscharf, keine Blutung.

8. 12. 1939. Schädelübersichtsaufnahme: Keine Veränderung des früheren Befundes.

11. 12. 1939. Die röntgenologische Spezialaufnahme nach Stenvers ergab: Porus acusticus internus, auf der rechten Seite eine Spur unscharf, jedoch keine Größendifferenz im Vergleich mit der linken Seite. Wohl kein krankhafter Befund. Obere Felsenbeinkante und Felsenbeinspitze ohne Befund.

12. 12. 1939. Die in der Universitäts-Hals-, Nasen- und Ohrenklinik vor-

genommene Untersuchung des N. Vestibularis und N. Akustikus ergab nichts Pathologisches.

14. 12. 1939. Hirnpunktionsbefund: Rechte Stirn: Mark- und Rindengewebe ohne krankhaften Befund.

14. 12. 39.

Goldsolreaktion:

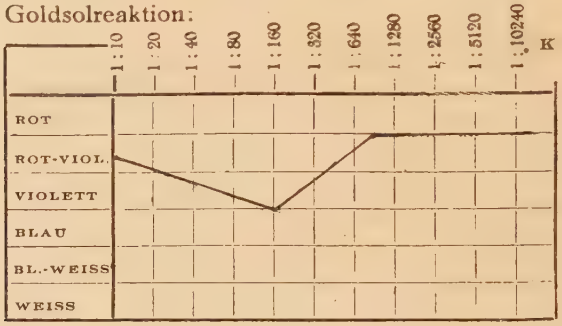

Liquoruntersuchung: Aussehen: leicht blutig, nach dem Zentrifugieren eine Spur gelb.

Gesamteiweiß: ¾ pro mille.

Sediment: Massenhaft Blut. Rundzeleln. Leucozyten.

3. 1. 1940. Das subjektive Befinden hatte sich gebessert. Die ziehenden Schmerzen im Gesicht und Kopf hatten nachgelassen. Der Patient klagte noch über Druckgefühl in den Ohren und rechtsseitiges Rauschen. Die Hirnnerven ergaben keinen pathologischen Befund. Bei der neurologischen Untersuchung fiel auf: lebhafte Sehnenreflexe, ASR links schwächer als rechts. Sonst keine pathologischen Reflexe. Kein Lasègue.

4. 1. 1940. Zustand unverändert.

16. 1. 1940. Eine Untersuchung von Hals, Nasen und Ohren ergab eine Rhinitis sicca mit Borkenbildung ohne freien Eiter.

18. 1. 1940. Augenuntersuchung: Die Papille ist rechts etwas weniger unscharf wie früher. Links desgleichen.

25. 1. 1940. Augenuntersuchung: Die Papillen sind schärfer begrenzt wie früher. Blutungen nicht vorhanden.

12. 2. 1940. Encephalographie: Die röntgenologische Untersuchung ergab eine nicht vollkommene Luftfüllung des Ventrikelsystems. Die Seitenventrikel, sowie der dritte Ventrikel zeigten normale Form, Lage und Größe. Der vierte Ventrikel war nicht gut dargestellt und erschien etwas erweitert. Der Subarachnoidalraum war über dem ganzen Schädel gut durch Luft dargestellt und dabei waren einzelne Spalten in der Stirnregion auffallend breit und plump. Einige basale Zysternen waren lufthaltig und ebenfalls auffallend breit.

Die Liquoruntersuchung ergab: Globulinreaktion: Opaleszenz.

Gesamteiweiß: ⅕ pro mille.

WaR, Kahn R. und Meinicke K. R. II: negativ. Zellzahl: 51 : 3.
Sediment: Deutliche Vermehrung der Rundzellen. Untergehende Zellen.
15. 2. 1940. Augenuntersuchung: rechts: Papille zeigt oben und nasal eine leichte Unschärfe. Links: unten leichte Unschärfe.

12. 2. 40.

Goldsolreaktion:

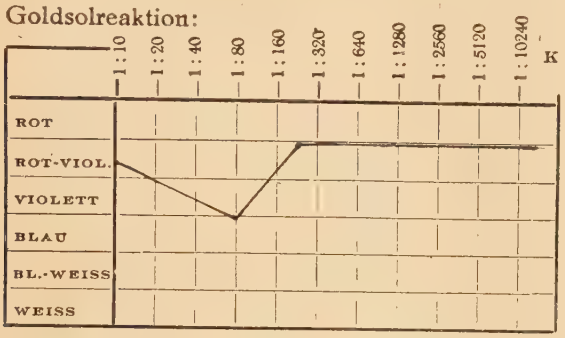

Normomastixreaktion:

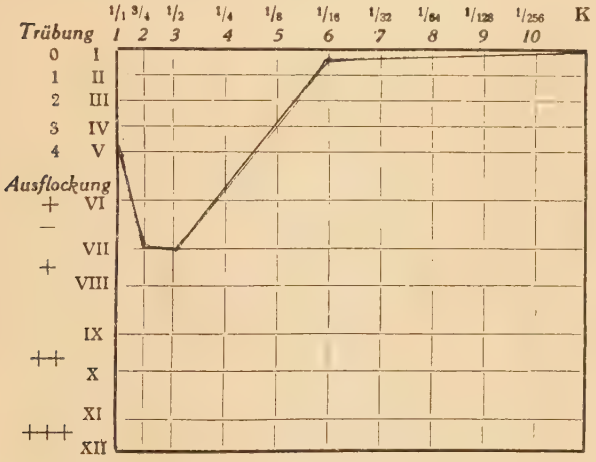

20. 2. 1940. Der Patient klagt noch über Kopfschmerzen und besonders ziehende und stechende Schmerzen in beiden Oberkiefern und an der Nasenwurzel.

1. 3. 1940. Die Schmerzen des Gesichtes und Kopfes hatten sich gebessert.

3. 3. 1940. Beide Tonsillen gerötet und mit Stipchen belegt. Fieberanstieg bis über 39°. Angina!

6. 3. 1940. Fieber abgeklungen. Keine Halsbeschwerden mehr.

8. 3. 1940. Zunächst noch arbeitsunfähig nach Hause entlassen.

Fassen wir nun kurz zusammen, so handelte es sich um einen 41jährigen Patienten, der, nachdem er angeblich zunächst Fieber bis fast 39° gehabt hatte, mit Benommenheit, außerordentlich starken Kopfschmerzen in der Stirngegend, gelegentlichem Uebelkeits- und Schwindelgefühl, sowie einer angedeuteten Nackensteifigkeit zur Aufnahme gekommen war. Bei der neurologischen Untersuchung ergab sich ferner, außer einer diffusen Klopfempfindlichkeit des ganzen Schädels, eine beiderseitige Stauungspapille mit einer Prominenz von zunächst ½—1 Dptr., die dann im Laufe der Zeit bis auf 3 Dptr. angestiegen war. Es hatten auch geringe Blutungen auf dem Augenhintergrund vorübergehend bestanden. Die Reflexe zeigten nichts Krankhaftes, lediglich war links der „Gordon" und „Oppenheim" zuweilen angedeutet. Mit den Untersuchungsergebnissen des Liquors ist in diagnostischer Hinsicht nicht viel anzufangen. Die zuerst ausgeführte Ventrikelpunktion ergab einen blutigen Liquor und ist daher diagnostisch nicht verwertbar. Der einige Tage später entnommene Lumballiquor ist nicht sicher zu beurteilen, denn, es ist zweifelhaft, ob die in ihm festgestellte Vermehrung des Eiweißgehaltes und der Zellen mit dem Hirnprozeß in Zusammenhang steht, oder vielmehr eine Reaktion als Folge der Ventrikelblutung darstellt. Es war nicht gelungen eine röntgenologisch gut brauchbare Luftfüllung des Ventrikelsystems durchzuführen, so daß später eine Encephalographie ausgeführt worden war, welche ergab, daß der dritte Ventrikel und die Seitenventrikel eine normale Form und Lage hatten, und der Subarachnoidalraum nichts sicher Pathologisches zeigte. Der vierte Ventrikel war nicht ausreichend dargestellt worden und eine Erweiterung nicht mit Sicherheit festzustellen. Die für Lues charakteristischen Reaktionen waren sowohl im Liquor, als auch im Blute immer negativ gewesen. Die Hämogramme zeigten keine pathologischen Werte; die Blutsenkung war vorübergehend erhöht und eine leichte Leucozytose im Blut festzustellen. Die Gerinnungszeit des Blutes betrug 7 Minuten. Die fortlaufend durchgeführten Urinuntersuchungen ergaben keinen pathologischen Befund. Die subjektiven Beschwerden des Patienten besserten sich zwar, waren aber bei der Entlassung immer noch als Restsymptome vorhanden, so daß der Patient noch Sedativa oder Antineuraldices nehmen, und immer noch als arbeitsunfähig angesehen werden mußte. Die objektiven Beschwerden

hatten sich wesentlich gebessert, insbesondere ließen sich am Augenhintergrund keine Stauungserscheinungen mehr nachweisen. Die letzte Liquoruntersuchung vom 12. 2. 1940 hatte ein Gesamteiweiß von ⅕ pro mille und eine Zellzahl von 51/3 ergeben.

Bei einer Nachuntersuchung im April 1940 gab der Patient an, daß sich seine Beschwerden gebessert hätten, jedoch hätte er immer noch oft Kopfschmerzen, sowie Schmerzen an beiden Nasenseiten und an den Schläfen. Der Befund war folgender:

Gesichtshaut noch deutlich gerötet. Die Supraorbitalpunkte beiderseits druckempfindlich. Cornealreflexe beiderseits schwach auslösbar. Das Gaumensegel wird rechts besser gehoben als links. Sonst an den Gehirnnerven nichts Krankhaftes. Am Augenhintergrund leichte nasale Unschärfe. An den Extremitäten war sowohl in bezug auf Motilität wie Sensibilität ein normaler Befund zu erheben. Die Reflexe waren regelrecht und die Prüfung der Kleinhirnfunktion ergab normale Verhältnisse.

Bei Rückschau über die diagnostischen Möglichkeiten, die der Fall bot, zeigen sich einige unklaren Momente. Auf Grund der Anamnese war man zunächst geneigt, eine Erkrankung als Folge der durchgemachten syphilitischen Infektion in Form einer luetischen Hirn- und Meningealaffektion anzunehmen, jedoch sprachen die Resultate der humoralen Reaktionen des Liquors und Blutes dagegen. Es sind allerdings Fälle von Paralyse mit negativer WaR bekannt. Steiner (68) beschrieb Fälle von Syphilis, die in der Früh- und Latenzperiode intensiv behandelt wurden und deren Blut- und Liquor-Wassermann darauf negativ waren, bei denen sich aber dennoch eine Paralyse entwickelte, obwohl die WaR nie wieder positiv war. Aehnliche Fälle wurden von Schönhals (69), Forster (70), Kronfeld (71) u. a. m. berichtet. Es ist nun allerdings zweifelhaft, ob die in der Literatur beschriebenen Fälle von Paralyse, bei denen die Liquordiagnostik „im Stich ließ" und bei denen Hirnrinde und Meningen keine positive Spirochätenbefunde ergaben, alle tatsächlich Fälle von Paralyse gewesen sind, zumal das klinische Bild der Paralyse nicht absolut charakteristisch ist. Plaut (72) und viele anderen Autoren haben die Feststellung gemacht, daß Paralysen mit negativer WaR im Blut und Liquor äußerst selten sind. In dem von mir berichteten Fall sprachen nun alle Ergebnisse der verschiedenen spezifischen Liquoruntersuchungs-

methoden nicht für die Annahme einer luetischen Hirn- oder Meningealaffektion, sondern das Krankheitsbild ließ im Hinblick auf die außerordentlichen Kopfschmerzen und die beginnende Stauungspapille an einen vermehrten intrakraniellen Druck auf Grund eines Hirntumors denken. Es ergaben sich nun aber keine weiteren neurologischen Anhaltspunkte für einen Tumor und auch die Hirnpunktion, und Ventrikulographie ergaben nichts Bestimmtes. Als dann während des Krankheitsverlaufes die therapeutischen Maßnahmen der Dehydrierung ein endgültiges und starkes Zurückgehen zur Folge hatten, konnte mit Sicherheit der Tumor ausgeschlossen und eine Hirnschwellung angenommen werden, wie sie — abgesehen von der Reichardtschen endogenen Hirnschwellung — bei den mannigfaltigsten Hirnerkrankungen vorkommt, vor allem bei denjenigen, die durch Entzündung, toxische Schädigung, Gefäßstörungen und Trauma hervorgerufen sein können (De Crinis (31)).

Ein Hirnabszeß durfte wohl wegen der Fieberlosigkeit ausgeschlossen werden und ferner waren, sowohl in den Nebenhöhlen (73), als auch im übrigen Körper keine eitrigen Prozesse nachweisbar. Für die Annahme einer Tuberkulose lag kein Grund vor, denn weder in der Familie noch in der Anamnese und dem Status des Patienten fand sich eine solche. Trotzdem kann nach der Meinung von Külbs (74) eine meningeale Tbc in solchen Fällen nie 100%ig ausgeschlossen werden.

Thrombose, Encephalomalacie, Atherosklerose und multiple Sklerose waren aus der Anamnese, dem ganzen Befunde und der klinischen Untersuchung heraus, abzulehnen, vor allem wegen des Liquorbefundes und der äußersten Seltenheit der Stauungspapille bei diesen Erkrankungen.

Ferner konnten ausgeschlossen werden Blutaffektionen wie Anämie, Leukämie und Chlorose, die gelegentlich (Engelhard (75), Fleischmann (76) u. a. m.) Erscheinungen eines raumbeengenden Prozesses in der Schädelhöhle mit Stauungspapille verursachen können.

Beim Echinococcus, der einen Tumor des Hirns vortäuschen kann, haben wir gewöhnlich eine Eosinophilie des Blutes, wie Grund (77) 1913 erstmalig ausführte. Da diese nicht vorhanden war, darf man Echinococcus des Hirns wohl ausschließen. (Bereits intra vitam mit Sicherheit gestellte Diagnosen von Echinococcus des

Gehirns sind in der Literatur spärlich vermerkt (Schenk (78)).

Eine Encephalitis kann ebenfalls ein Krankheitsbild zustande bringen, welches einen Tumor cerebri vortäuscht und in seltenen Fällen Stauungspapille zeigen kann (Yamakawa, s. o. S. 22, Fleischmann (76)), und wie ein Fall von Vrijdag (s. o. S. 17) zeigt, günstig verlaufen.

Ein Hydrocephalus internus, der — wie schon Annuske (79) 1873 berichtet — beim Erwachsenen die Erscheinungen eines Tumors machen kann, war bei dem Patienten nicht, jedenfalls aber nicht in der Weise vorhanden, daß er eine encephalographisch feststellbare Erweiterung der Ventrikel verursacht hätte. Damit komme ich zur Möglichkeit der Meningitis serosa. Quincke (80), der diese Erkrankung einem tiefgehenden Studium unterzog, trennt nicht prinzipiell den erhöhten Hirndruck als Folge vermehrter Sekretion in den Ventrikeln und in den subarachnoidalen Räumen (Meningitis serosa), und sagt, daß beide Zustände ineinander übergehen können. Unter den Meningitis-serosa-Fällen unterscheiden die Autoren solche, die akut entstehen und dann langsam oder schnell verlaufen und solche, die von vornherein chronisch sind, wobei man oft in der Diagnose zunächst zwischen Tumor cerebri, Hydrocephalus und Meningealtuberkulose schwankt, bis dann u. a. aus dem raschen Wechsel zwischen Besserung und Verschlechterung und evtl. aus dem Punktionsresultat, welches allerdings auch — abgesehen von einer Druckerhöhung — im Zell- und Eiweißgehalt beträchtliche Unterschiede aufweisen kann (Riebold (81) u. a. m.), die Meningitis serosa resultiert. Die Meningitis serosa, von der es verschiedene Formen gibt (Pette (82)) ist ebenfalls ein Krankheitszustand, der eine Neubildung des Zentralnervensystems vortäuscht und zur Heilung neigt. Auf Grund der von mir in der Literatur durchgegangenen Kasuistik über Pseudotumor cerebri, galube ich, feststellen zu können, daß ein großer Teil der Pseudotumor-Diagnosen eine seröse Meningitis als Grundursache hat, soweit nicht andere ursächliche Momente eruiert werden können. Auch in dem von mir beschriebenen Fall wurde an eine Meningitis serosa gedacht.

Die diffuse Form der serösen Meningitis, bei der der entzündliche, seröse Prozeß im Subarachnoidalraum sitzt, und gewöhnlich Hyperämie und Rundzelleninfiltration zeigt, kann durch Abkapse-

lung, durch Adhäsion und Verschluß der abführenden Lymphbahnen in eine zirkumskripte, abgekapselte Flüssigkeitsansammlung, der Meningitis serosa circumscripta (Oppenheim und Borchardt (83)) übergehen, welche auch als Arachnitis adhäsiva circumscripta (Placzek und Krause (84)) bezeichnet wird, und bei der auch kleine encephalitische Herde (= Meningoencephalitis serosa circumscripta) vorhanden zu sein pflegen (Demel (85)).

Ob es sich nun in unserem Falle um einen Pseudotumor cerebri auf der Grundlage einer diffusen Form der serösen Meningitis handelt, oder auf der Grundlage einer Meningitis serosa circumscripta cystica, oder gar auf der Grundlage einer in Heilung begriffenen Encephalitis mit meningealer Reizung (Encephalomeningitis), kann nicht mit völliger Sicherheit entschieden werden. Darüber könnte nur die Autopsie Aufschluß geben.

Der günstige Ausgang der Erkrankung — soweit man davon reden darf, denn der Heilungsprozeß erstreckt sich bis jetzt über fast zwei Jahre — sowie die Krankheitsbeobachtungen sprechen bei retrospektiver Betrachtung für einen Pseudotumor cerebri im Sinne der zuletzt genannten drei Möglichkeiten, mit der Wahrscheinlichkeit einer Meningoencephalitis.

Der Sinn dieser Arbeit war, entscheidende, auf den Pseudotumor cerebri bezugnehmende kasuistische Mitteilungen der Literatur zusammen zu stellen, und einen entsprechenden Fall dazu katamnestisch zu besprechen.

Für die Ueberlassung und Durchsicht der Arbeit sei meinem hochverehrten Lehrer, Herrn Prof. Dr. med. de Crinis, auch an dieser Stelle bestens gedankt, ebenso Herrn Dozenten Dr. med. Scheller für erteilte Ratschläge.

Literaturverzeichnis.

1. De Crinis: Diagnostik der Hirntumoren. Zeitschr. f. ärztl. Fortbildung, 1937, Bd. 34, S. 157.
2. Nonne: Der Pseudotumor cerebri. Neue Deutsche Chirurgie, 12 Gehirnkrankheiten, 2, 1914, S. 105.
3. Kirnberger: Zur Kasuistik der Jacksonschen Epilepsie. Inaug.-Diss. Freiburg i. Br., 1998.
4. Nonne: Ueber Fälle von Symptomenkomplex „Tumor cerebri" mit Ausgang in Heilung (Pseudotumor cerebri). Ueber letal verlaufene Fälle von „Pseudotumor cerebri" mit Sektionsbefund. Deutsche Zeitschr. f. Nervenheilkunde 1904, Bd. 27, S. 169.
5. — Bericht über zwei neue Fälle von Pseudotumor cerebri. Deutsche med. Wochenschr. 1905, Bd. 31, II, S. 1909 u. 1989.
6. — Ueber Fälle von benignen Hirnhauttumoren; über atypisch verlaufene Fälle von Hirnabszeß, sowie weitere klinische und anatomische Beiträge zur Frage vom „Pseudotumor cerebri", Deutsche Zeitschr. f. Nervenheilk. 1907, Bd. 33, S. 317.
7. — Syphilis und Nervensystem, Berlin: Karger 1924.
8. Hugklings-Jackson: Royal London Ophthalmic Records, 1876.
9. Oppenheim: Beitrag zur Prognose der Gehirnkrankheiten im Kindesalter. Berl. klin. Wochenschr. 1901, 12, 13.
10. Henneberg: Fehldiagnosen in operativ behandelten Fällen von Jacksonscher Epilepsie unbekannten Ursprungs (Pseudotumor der motorischen Region). Charité-Analen, Bd. 29 (1905).
    — Pseudotumor der motorischen Region im Kindesalter. Neurol. Zentralblatt 1905, S. 332.
11. Hoppe: Brain Tumor-Symptom-Complex with termination in recovery. The Journ. of nerv. and. mental diseases. Febr. 1907.
12. Hochhaus: Ueber Hirnerkrankungen mit tödlichem Ausgang ohne anatom. Befund. Deutsche med. Wochenschr. 1908, Nr. 39, S. 1657.
13. Schäfer und de Martel: Zerebrale Hypertension bedeutend gebessert durch dekompressive Trepanation. Neurol. Zentralbl. 1910, Bd. 29, S. 846.
14. Finkelnburg und Eschbaum: Zur Kenntis des sogen. Pseudotumor cerebri mit anatomischem Befund. Deutsche Zeitschr. f. Nervenheilk. 1910, Bd. 38, S. 35.
15. Higier: Rezidivierende Pseudotumoren des Hirns. Neurol. Zentralbl. 1910, Nr. 7.
16. Claude und Baudouin: Ein Fall von Pseudotumor des Gehirns. Neurol. Zentralbl. 1911, S. 1083.
17. Lewandowsky: Erfolgreiche Trepanationen ohne Befund. Therap. Monatshefte April 1911, S. 235.
18. Sterling: Ueber die psychischen Störungen bei Hirntumoren. Zeitschr. f. d. ges. Neurol. u. Psychiatrie 1912, 12, S. 176. Fall 2.
19. Eichelberg: Zur Diagnostik u. Therapie der Gehirntumoren. Deutsche Zeitschr. f. Nervenheilk. Juni 1914.
20. Lutz: Die Augensymptome bei Pseudotumor cerebri nebst Mitteilung einer neuen Beobachtung. Zeitschr. f. Augenklinik, 1919, 42, H. 4/5.
21. Rows: „Pseudotumor" of the Brain. Journ. of the American Medical Association 1921, Bd. 77 II, S. 1645.

22. Brückner: Pseudotumor cerebelli. Med. Klinik 1931, S. 283.
23. Nolen: Ein Fall von zuerst in der Schwangerschaft aufgetretenen und in zwei nachfolgenden Schwangerschaften jedesmal rezidivierendem „Pseudotumor cerebri". Ein Beitrag zur Physiologie und Pathologie der Schwangerschaft. Klin. Wochenschr. 1909, S. 2177 u. 2244.
24. Erdheim und Stumme: Ueber die Schwangerschaftsveränderung der Hypophyse. Beitr. zur pathol. Anat. u. z. allgem. Pathologie. Jena 1909, Bd. 46, H. 1.
25. Dreifuß und Traugott: Ueber eine durch die Schwangerschaft bedingte schwere Hirnerkrankung, Med. Klinik 1914, Nr. 13, S. 539.
26. Cohen: Pseudotumor cerebri und Hyperemesis in der Schwangerschaft. Klin. Wochenschr. 1932, Nr. 46 S. 1913.
27. Frisch: Das „vegetative System" der Epileptiker, Berlin: Springer 1928.
28. Reichardt: Entstehung des Hirndrucks usw. Deutsche Zeitschr. für Nervenheilk. Bd. 28, S. 339.
— Zur Entstehung des Hirndrucks bei Hirngeschwülsten und anderen Hirnkrankheiten und über eine bei diesen zu beobachtende besondere Art der Hirnschwellung. Deutsche Zeitschr. f. Nervenheilk. 306, 1905.
— Ueber die Untersuchung des gesunden und kranken Gehirns mittels der Wage. Jena 1906.
— Ueber die Hirnschwellung. Zeitschr. f. d. ges. Neurol. u. Psychiatrie. Ref. 3, 1. 1911.
29. Apelt: Der Wert der Schädelkapazitätsmessung und vergleichende Hirngewichtsbestimmung f. d. innere Medizin u. d. Neurologie. Deutsche Zeitschrift f. Nervenheilk. Bd. 35, S. 31.
— Weitere physikalische und mikroskopische Untersuchungen der Hirnsubstanz zur Frage nach der Ursache der Hirnschwellung. Deutsche Zeitschr. f. Nervenheilk. 1910, Bd. 39, S. 119.
30. Alzheimer: Ueber den Bau des Nervengewebes. Allgem. Zeitschr. f. Psychiatrie 1906, Bd. 63, S. 568.
— Beitrag zur Kenntnis der pathologischen Neurologie. Nissl-Arzheimers Arbeiten 1910, Bd. 3, 401.
31. De Crinis: Ueber die Hirnschwellung. Zeitschr. f. d. ges. Neurol. u. Psychiatrie 162 (1938), S. 646.
32. Weber und Schultze: Zwei Fälle von Pseudotumor cerebri mit anatomischer Untersuchung. Monatsschr. f. Psychiatrie u. Neurol. 1908 (Ergänzungsheft).
33. Byrom Bramwell: On the localization of the intercraneal tumors. Brain 1899, Vol. 22, S. 66.
34. Mocquin: Pseudotumor cerebri par empyème ventriculaire. Nouvelle Iconographie de la Salpêtrière 1912, 25.
35. Schröder: Et Tilfaelde of „Pseudotumor cerebri". Hospitalstidende, Jahrg. 52, S. 742, nach Ref. im Jahresber. f. Neurol. u. Psychiatrie, 1909, Bd. 13, S. 519.
36. Marinesco et Goldstein: Deux cas de Pseudotumor cérébrale: méningite sereuse et hydrocephalie acquise. Nouvelle Chronographie de la Salpêtrière 1912, 25.
37. Rivarola: A proposito de un enfermo de seudotumor cerebelosa. Boletines y Trabajos de la sociedat de Cirugia de Boenos Aires, 1922, 6.
38. Eichhorst: Ueber den erworbenen idiopathischen Hydrocephalus int. des Erwachsenen. Deutsche Zeitschr. f. klin. Medizin 1891, Bd. 19.
39. Quincke: Ueber Meningitis serosa und verwandte Zustände. Deutsche Zeitschr. f. Nervenheilk. 1897, Bd. 9.
40. Muskens: Encephalomeningitis serosa, ihre klinischen Unterformen und ihre Indikation. Deutsche Zeitschr. f. Nervenheilk. 1910, Bd. 39, S. 421.
41. Raymond: Deux cas de Pseutumeur cérébrale. Revue neurologique 1909, Nr. 23.

42. Vrijdag: Ean geval van Pseudotumor cerebri met status epilepticus by dreigenden doodelyhen afloop, genezen door trepanatie. Ned. Tytschr. v. Gen. 1908 Nr. 10, nach Neurol. Zentralbl. 1909, Nr. 3, S. 132.
43. Bayli: Contribution to the histopathologie of „Pseudotumor cerebri". Arch. of neurol. and psychiatrie 1920, IV, Nr. 4.
44. Stransky: Encephalitischer Pseudotumor. Deutsche Zeitschr. f. Nervenheilkunde 1921, Bd. 68/69, S. 270.
45. Dorner: Ein Beitrag zur Kenntnis der unter dem Bilde des Pseudotumor cerebri verlaufenden Hirnschwellung. Deutsche Zeitschr. für Nervenheilk. 1921, Bd. 72, S. 48.
46. Volonté: Sobre el pseudotumor cerebral. Archivos Latino Americanos de Pediatria 1922, Bd. 16.
47. Pette: Ueber circumscripte seröse Meningitis des Gehirns. Münch. med. Wochenschr. 1923, Nr. 8.
48. Puusepp: Pseudotumoren des Gehirns. Zentralbl. f. d. ges. Neurol. u. Psychiatrie 1928, Bd. 48, S. 328.
49. Stertz: Pseudotumor cerebri. Münch. med. Wochenschr. 1928, Bd. 75, S. 804.
50. Redlich: Zur Klinik des sogen. Pseudotumor cerebri. Med. Klinik 1929, Nr. 2 u. 3.
51. Bornstein: Zur Klinik und Pathologie des Pseudotumor cerebri. Jahrb. f. Psych. u. Neurol. 1933, Bd. 49, H. 1/2.
52. Patrick: Brain tumor simulated by Anaemie. Journ. of Nerv. and Ment. Dis. 1898, Bd. 25, S. 882.
53. Foerster: (Aus seinem Berner Referat:) Zentralbl. f. d. ges. Neurol. u. Psychiatrie Bd. 61, H. 7/8, S. 441.
54. Guttmann: Pseudotumoren. Handbuch d. Neurol. Bd. 7, 2 (1936), S. 292.
55. Hashimoto: Ein Fall von Pseudotumor cerebri. Arbeiten aus dem neurol. Institut an der Wiener Universität. 1928. Bd. 30.
56. Marburg: Scheitellappenerweichung unter dem Bilde eines Pseudotumor cerebri. Arb. aus d. neurol. Institut an d. Wiener Universität 1931, Bd. 33.
57. Naffziger und Rusk: Pseudotumor of the Brain. Archivos of neurol. and Psychiatrie 1922, Bd. 7, Nr. 4, S. 539.
58. Margulies: Pathologische Anatomie und Pathogenese der Ependymitis granularis. Arch. f. Psychiatrie 1913, Bd. 52, S. 780.
59. Globus und Strauß: Mitteilung eines Falles von subacuter, diffuser Ependymitis, welche Hirntumor vortäuschte. Zentralbl. f. d. ges. Neurol. u. Psychiatrie 1923, Bd. 50.
60. De Fries: Pseudotumor der hinteren Schädelgrube. Wiener med. Wochenschrift 1913, Bd. 63, S. 652.
61. Ayala: Ueber einige differentialdiagnostische Kriterien zwischen Chorioependymitis serosa und Hirntumor. Zentralbl. f. d. ges. Neurol. und Psychiatrie 1926, Bd. 44, S. 89.
62. Cassirer und Lewy: Zwei Fälle von flachen Hirntumoren. Zeitschr. f. d. ges. Neurol. u. Psychiatrie 1920, Bd. 61, S. 119.
63. Fairbanks: A case of Pseudo-Tumor, with autopsy findings. The Journ. of nervous and mental disease 1922, Bd. 56, Nr. 11, S. 27.
64. Knauer: Ueber Stoffwechselstörungen in einem Fall von Pseudotumor. Deutsche med. Wochenschr. 1907. Bd. 2, S. 1924.
65. Rosental: Histologische Befunde beim sogen. Pseudotumor cerebri. Zeitschr. f. d. ges. Neurol. u. Psychiatrie 1911. Bd. 7, S. 163.
66. Yamakawa: Chronische disseminierte Encephalitis unter dem Bilde des sogen. Pseudotumor cerebri. Mitteil. aus d. med. Fakultät d. Universität zu Tokyo. X, 1913, H. 3.
67. Frazier: Pseudotumoren des Gehirns, nach Zentralbl. f. d. ges. Neurol. u. Psychiatrie 1931, Bd. 59, S. 806.

68. Steiner: Handb. d. Haut- u. Geschlechtskrankheiten Bd. 17, H. 1, S. 322.
69. Schönhals: Ueber atypischen Ausfall der Wassermannschen Reaktion bei einem Fall von anatomisch-pathologisch sicherer Paralyse. Monatsschrift f. Psychiatrie u. Neurol. 1911, Bd. 29, S. 125.
70. Forster: Ein Fall von Paralyse mit negativem Wassermann in Blut und Liquor. Monatsschr. f. Psychiatrie u. Neurol. Bd. 38.
71. Kronfeld: Beitrag zum Studium der Wassermannreaktion und ihrer diagnostischen Anwendung in der Psychiatrie. Zeitschr. f. d. ges. Neurol. u. Psychiatrie Bd. 1.
72. Plaut: Die Wassermannsche Serodiagnostik der Syphilis in ihrer Anwendung auf die Psychiatrie. Jena 1904, Gustav Fischer.
73. Henius: Fälle von otogenem Hirnabszeß nach geheilter Mittelohrentzündung (Oto-laryng. Abt. Reichshosp. Kopenhagen). Acta oto-laryngol. 1923, H. 3, S. 295.
74. Külbs: Tuberculose oder tumor cerebri. Deutsches Arch. f. klin. Medizin 1928, Bd. 161, S. 362.
75. Engelhardt: Neuritis optica bei Chlorose. Krankheitsverlauf und Tod unter den Symptomen eines Hirntumors. Münch. med. Wochenschr. 1900, Nr. 36.
76. Fleischmann: Erkrankungen, die unter d. Bilde einer Hirngeschwulst verlaufen. Med. Welt 1929, Nr. 46.
77. Grund: Ueber Eosinophilie im Liquor cerebrospinalis bei Rautengruben-Cysticercus. Deutsche Zeitschr. f. Nervenheilk. 1913, Bd. 46.
78. Schenk: Ueber einen intra vitam diagnostizierten Fall von cysticercus racemosus. Deutsche Zeitschr. f. Nervenheilk. 1920, Bd. 66, S. 301.
79. Annuske: Die Neuritis optica bei Tumor cerebri. Arch. f. Ophthalm. 1873, Bd. 19 (Fall Nr. 6).
80. Quincke: Ueber Meningitis serosa. Volkmanns Sammlung klin. Vorträge 1893, S. 655.
81. Riebold: Ueber seröse Meningitis. Deutsche med. Wochenschr. 1906, Nr. 46.
82. Petre: Die versch. Formen d. „Meningitis serosa". (Ein Versuch der Auflösung dieses Krankheitsbegriffes. Zentralbl. d. Neurochirurgie 1, 1936, S. 86.
83. Oppenheim und Borchardt: Zur Meningitis serosa chronica circumscripta (cystica) des Gehirns. Deutsche med. Wochenschr. 1910, Nr. 2.
84. Placzek und Krause: Zur Kenntnis der umschriebenen Arachnitis adhaesiva cerebralis. Berlin klin. Wochenschr. 1907, Nr. 29.
85. Demel: Die Meningitis serosa circumscripta cerebralis unter dem Bilde des Hirntumors und ein Beitrag zu ihrer Aetiologie. Archiv f. klin. Chirurgie 1923, Bd. 125.

Sonstige benutzte Literatur.

Blumenthal: Psychosen bei Hydrocephalus, Meningitis serosa, Hirnschwellung und Pseudotumor. Zeitschr. f. d. ges. Neurol. u. Psychiatrie 1921, Bd. 63/64, S. 307.
Brasch: Lumbalpunktion bei Hydrocephalus chron. Zeitschr. f. Klin. Medizin, Bd. 36.
Diller: A case of serous meningitis simulating brain tumor. Journ. of Nerv. and Ment. Dis. 1898, Bd. 25.
Eisath: Ueber normale und pathologische Histologie der menschlichen Neuroglia. Monatsschr. f. Psychiatrie 1906, 20.

Fairbanks: Ein Fall von Pseudotumor mit nekrotischem Befund. New York neurol. soc. 7. III. 1922. Arch. of Neurol. and psychiatrie Bd. 8, Nr. 1, S. 91.

Finkelnburg: Ueber Pseudotumor cerebri. Zentralbl. f. d. Grenzgebiete d. Medizin u. Chirurgie. 1912, Bd. 15, Nr. 6.

— Beitrag zur Symptomatologie und Diagnostik der Gehirntumoren und d. chron. Hydrocephalus. Deutkche Zeitschr. f. Nervenheilk. 1912, Bd. 21.

Gerhardt: Drei Fälle von Hydrocephalus der Erwachsenen. Neurol. Zentralblatt. 1903, S. 697.

Habermann: Encephalitis dissiminata und ihre Differentialdiagnosen gegenüber acuter multipler Sclerose, Pseudotumor und Tumor. Journ. of nerv. and. ment. dis. 1923, Bd. 57, S. 463.

Heubner: Ueber Hydrocephalus. 1887 in Eulenburgs Realencyklopädie.

Higier: Die die Neubildungen des Zentralnervensystems simulierenden Krankehitszustände. Samml. klin. Vorträge 1910, Nr. 589.

v. Hippel: Weitere Erfahrungen über die Ergebnisse der druckentlastenden Operationen bei Stauungspapille. Arch. f. Ophthalmologie 1920, CI. H. 4.

Horsey: Case simulating tumor of the brain in which there were present headache, vomiting and optic neuritis. Remarks Ophthalm. Rec. 1897, Bd. 6.

Jacobson: Einige sonderbare Fälle von Hemiplegie ohne entsprechendes Herdleiden im Gehirn. Deutsche Zeitschr. f. Nervenheilk. 1893, Bd. 4, S. 235.

Kupferberg: Ein unter dem Bilde eines Gehirntumors verlaufender Fall von chronischem idiopathischem Hydrocephalus internus etc. Deutsche Zeitschrift f. Nervenheilk. 1893, Bd. 4, S. 94.

Lehnharts: Ueber den diagnostischen und therapeutischen Wert der Lumbalpunktion.

Merle: Etude sur les épendymites cérébrales. Paris 1910.

Monrad-Krohn: Ventrikelpunktion im Vergleich mit Lumbalpunktion. Norsk. magaz. f. laegeviden skaben. ig. 84, Nr. 8, S. 711.

Nonne: Weiteres zur Lehre des sogen. Pseudotumor cerebri. Ref. gehalten gelegentlich der Versammlung südwestdeutscher Neurologen und Irrenärzte am 8. und 9. Juni 1912 in Baden-Baden.

Oppenheim: Lehrbuch der Nervenkrankheiten. Karger, Berlin 1923.

— Ueber einen Fall von erworbenen idiopathischem Hydrocephalus int. Charité-Analen 1890, Jahrg. 50.

Poetzl: Zur Frage der Hirnschwellung und ihrer Beziehung zur Katatonie. Jahrb. f. Psychiatrie 1910, Bd. 31.

— Ueber die letale Hirnschwellung bei Syphilis. Zeitschr. f. d. ges. Neurol. u. Psychiatrie 1910, Orig. 3, S. 139.

Ranke: Beiträge zur Lehre von der Meningitis tuberculosa. Nissl u. Alzheimer, histologische und histopathologische Arbeiten über die Großhirnrinde, 1904, Bd. 2.

Raymond: Pseudotumeurs cérérbrales et Meningite séreuse ventr. La Presse medicale 1910, Bd. 18, S. 205.

Redlich: Ueber diffuse Hirnrindenveränderungen bei Hirntumoren. Festschr. f. Obersteiner 1907, S. 320.

— Ueber Rückbildungserscheinungen bei Fällen mit dem klinischen Bilde der Gehirngeschwulst. Jahrb. f. Psychiatrie u. Neurol. 1913, Bd. 34, S. 102.

Reynolds: Trauma as a possible cause of brain tumor. Lanvet, Bd. 205, S. 13. 1923.

Saenger: Ueber circumscripte tuberkulöse Meningitis., Münch. med. Wochenschrift 1903, Nr. 23.

Schlachtenbrand: Differentialdiagnose von organ. Gefäßkrankheiten und Geschwülsten des Gehirns. Fortschr. auf d. Gebiet d. Nervenkrankheiten 1939, 4.

Schultze: Die Krankheiten der Hirnhäute. Nothnagels spez. Path. u. Therap. Bd. 9, S. 78.

Souques: Pseudotumor cérébrale. Soc. de neurol. Paris 7. 7. 1921. Rev. neurol. Jahrg. 28, S. 831.
Takagi: Zur Frage der Hirnschwellung bei Hirntumoren. Arb. aus d. neurol. Instit. an d. Wiener Univ. 1926, Bd. 28, S. 60.
Tsunoda: Durch Distomum Westermanni erzeugte Hirnerkrankungen mit dem Symptomenkomplex des Hirntumors. Wiener med. Wochenschr. 1908, Nr. 47/48.
Wendel: Ueber Meningitis serosa circumscripta cerebralis. Arch. f. klin. Chir. 1912.
Zesas: Ueber Meningitis serosa externa circumscripta cerebralis. Samml. klin. Vorträge aus d. Gebiet d. Chirurgie 1913.

Lebenslauf.

Am 29. Juni 1916 bin ich, Hans-Joachim Krietemeyer, als dritter Sohn des Chemikers und städtischen Oberapothekers Dr. phil. Ludwig Krietemeyer und seiner Ehefrau Wilhelmine Krietemeyer, geborene Dörr, in Wuppertal-Elberfeld geboren. Ich besuchte das Realgymnasium zu Wuppertal-Barmen, wo ich am 5. Februar 1937 die Reifeprüfung bestand. Am 27. Oktober 1937 immatrikulierte ich an der Friedrich-Wilhelms-Universität zu Berlin und nahm das Studium der Medizin auf. Am 25. Oktober 1938 bestand ich den I. Abschnitt des ärztlichen Vorexamens und am 12. September 1939 den II. Teil der ärztlichen Vorprüfung. Während ich die vorklinischen Semester in Berlin verbrachte, studierte ich im Verlaufe des klinischen Teiles meines Studiums zunächst in Jena und Danzig, um dann nach Berlin zurückzukehren. In der Zeit vom 1. März bis zum 31. August 1940 ließ ich mich vom Studium beurlauben und famulierte während dieser Zeit zwei Monate auf der chirurgischen und zwei Monate auf der inneren Abteilung der medizinischen Akademie für praktische Medizin zu Danzig, sowie zwei Monate auf der geburtshilflich-gynäkologischen Abteilung des Auguste-Viktoria-Krankenhauses in Berlin-Schöneberg. Weiter famulierte ich vom 1. April bis zum 30. April 1941 in einer Unfallklinik in Berlin.

Im Dezember 1941 wurde ich zur Beendigung meines Studiums von der Ostfront in die Heimat beurlaubt.

Meine akademischen Lehrer waren (Vorklinik): Berlin: Boenig, Fahrenholz, Kolhörster, Leuchs, Lohmann, Noack, Seidel, Stieve, Tiede, Trendelenburg. — (Klinik) Jena: Dege, Fischer, Gulecke, Herold, Labes, Mardersteig, Schaefer, Spanner, Siemons, Veil, Weyrauch. Danzig: Bohn, Granzow, Helmboldt, Klose, Schmidt, Wagner. Berlin: Baader, Bauer, Bessau, Bokelmann, de Crinis, Dennig, Domrich, Druckrey, Frieboes, Frik, Hallermann, Hammer, Hattingberg, Heubner, Hinsberg, Korth, Kreuz, Lenz, Müller, Müller-Heß, Ramm, Rößle, Roggenbau, Rostock, Wagner, Waldeyer, Wannemacher (von der philosophischen Fakultät:) Clauß, Moede, Schering, Spranger.